Stellenwert der Sonographie in der Diagnostik von Schultererkrankungen

Anamnese

klinische Untersuchung

Ultraschall

Röntgen

MRT / CT

© Dr. med. Jan Burkhardt

Die weitaus häufigsten Ursachen von Schmerzen im Bereich der Schulter sind Erkrankungen der periartikulären Weichteile, insbesondere der Bursa subdeltoidea (subcoracoacromialis), der Rotatorenmanschette und der langen Bizepssehne. Diese sind durch die Sonographie mit hoher Sensitivität zu erfassen.

chronische / akute Bursitis subacromialis
(Enthesopathie der Sehnenansätze)

kalzifizierende Tendopathie der Rotatorenmanschette

(Partial-)Rupturen der Rotatorenmanschette

(Peri-)Tendinitis der langen Bizepssehne

klinisch: Impingementsyndrom

© Dr. med. Jan Burkhardt

Beurteilt werden Kontur und Struktur der periartikulären Weichteile und die Kontur des Humeruskopfes.

Insbesondere intra- bzw. extraartikuläre Flüssigkeitsansammlungen kommen gut zur Darstellung.

Durch die Möglichkeit, den Arm während der Untersuchung zu bewegen, können nahezu alle relevanten Bereiche eingesehen und daneben funktionelle Aspekte in die Beurteilung einbezogen werden (dynamische Untersuchung)

© Dr. med. Jan Burkhardt

Pathologien der Bursa subacromialis sind besonders häufig. Die Bursa kann sich über das ganze Gelenk erstrecken. Nicht selten sind auch mehrere isolierte Bursen vorhanden. Regelrecht sind als Gleitschichten unmittelbar aufeinanderliegende Bursablätter

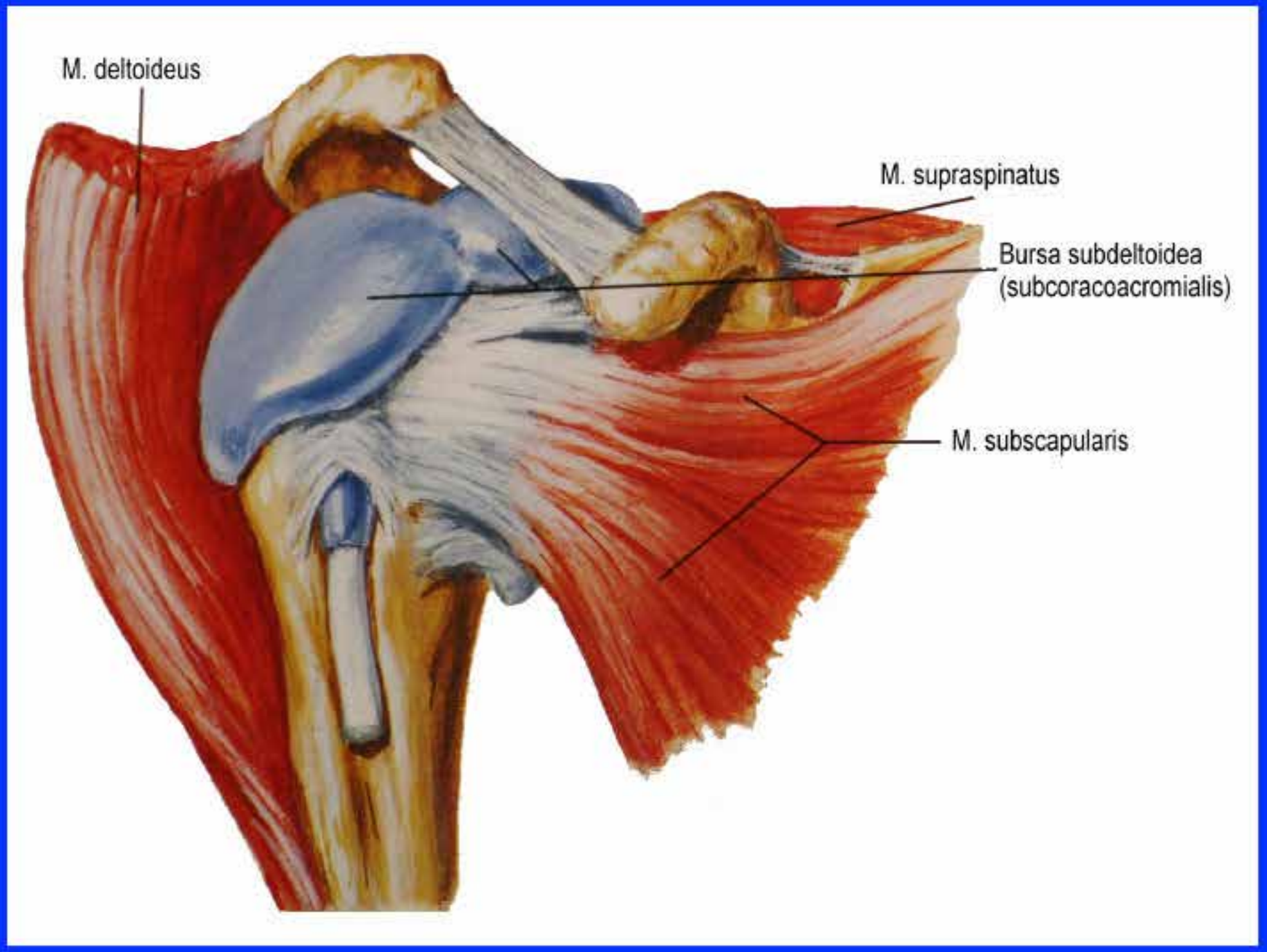

© Dr. med. Jan Burkhardt

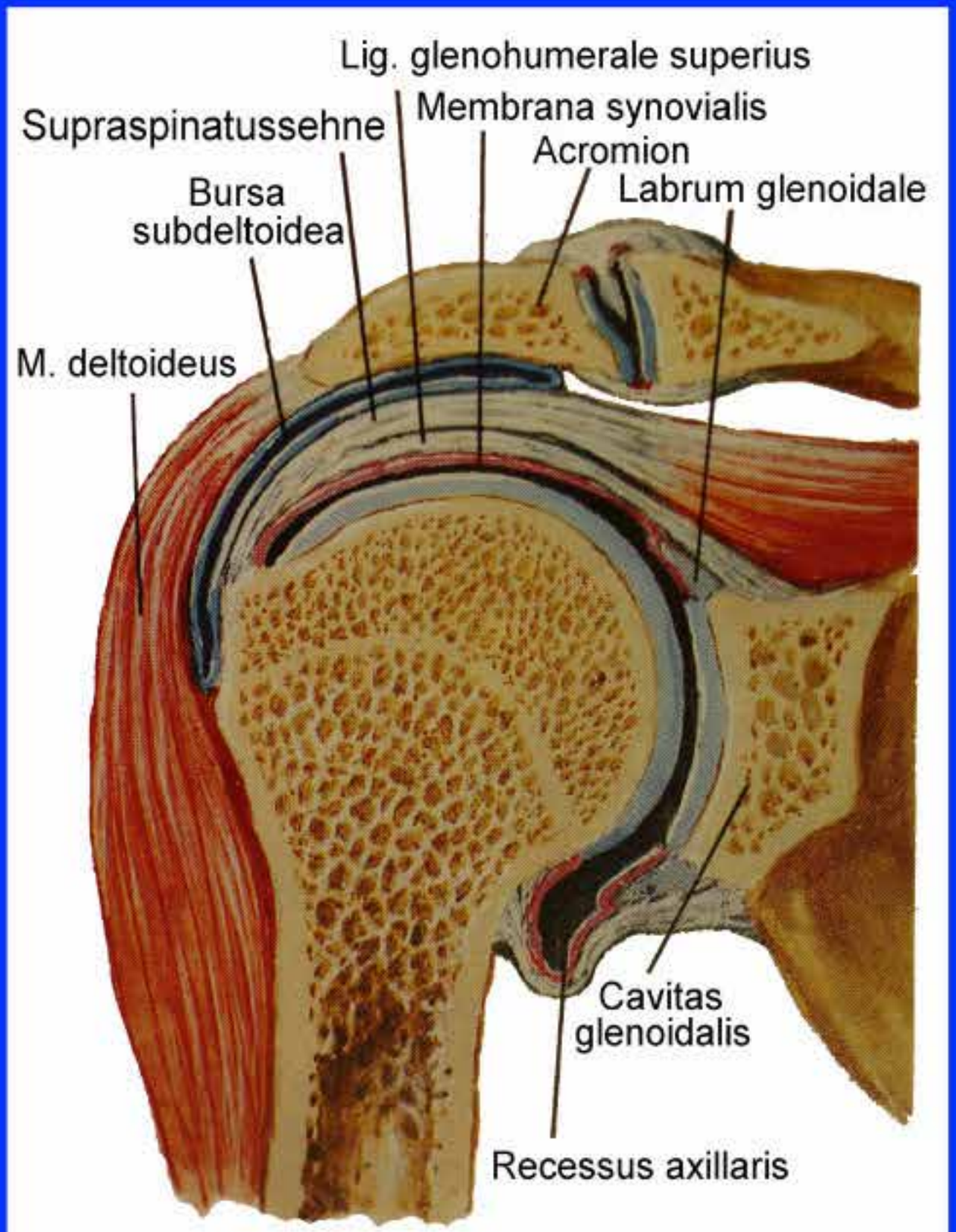

Frontalschnitt durch das Schultergelenk

© Dr. med. Jan Burkhardt

Die Schallkopfpositionen sind standardisiert. Das sogen. coracoacromiale Fenster erlaubt durch Rotation des Oberarmes die Bereiche einzusehen, in denen die häufigsten pathologischen Befunde auftreten.

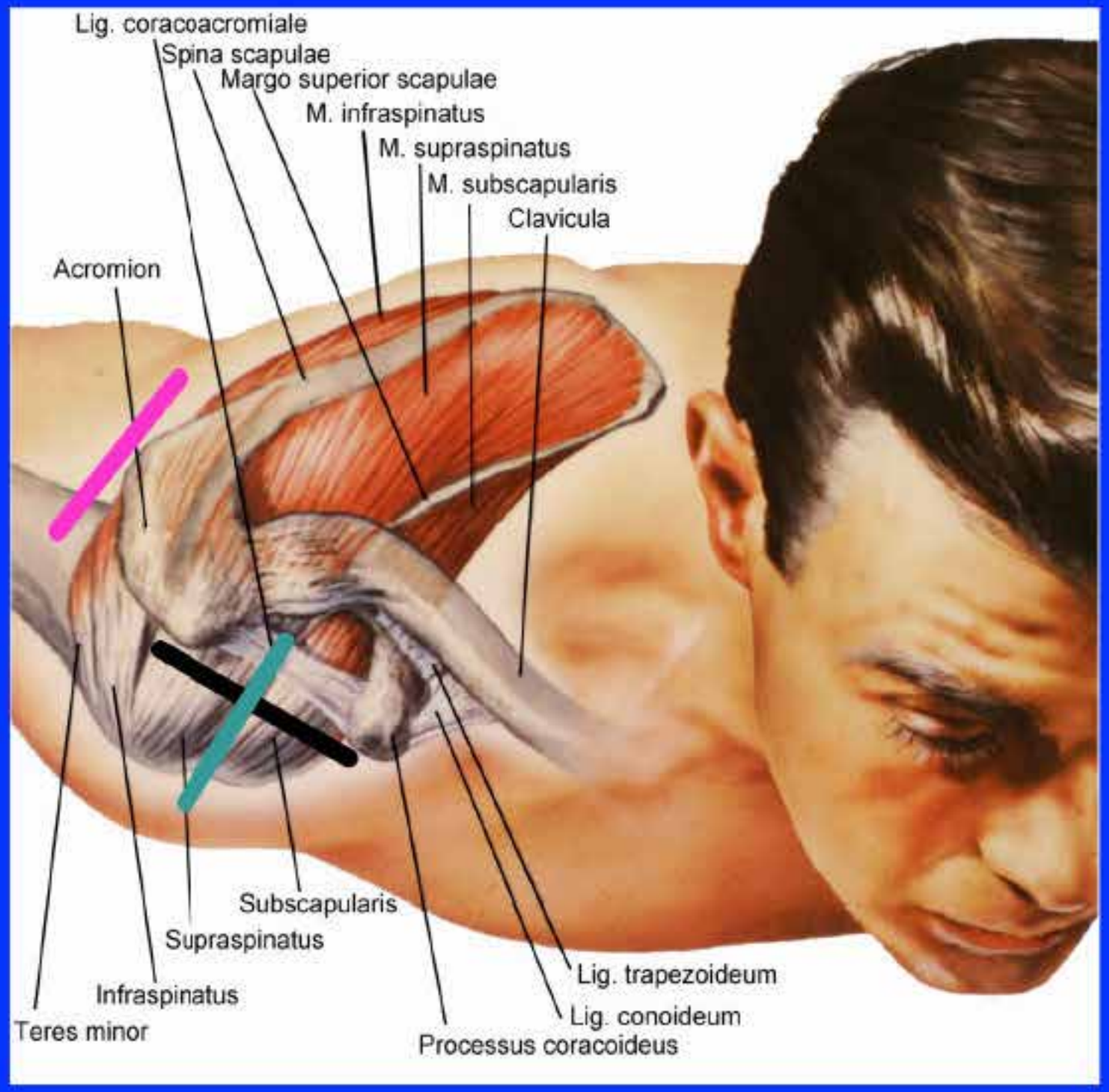

© Dr. med. Jan Burkhardt

Ansichten im coracoacromialen Fenster

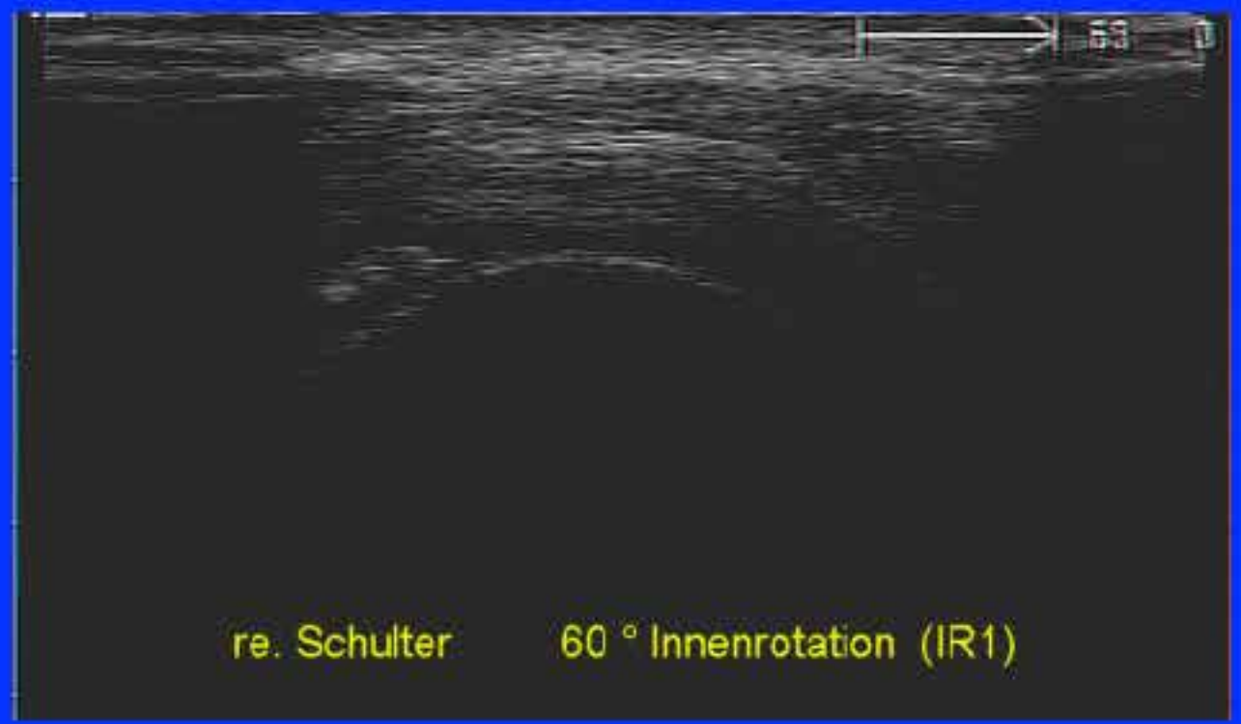

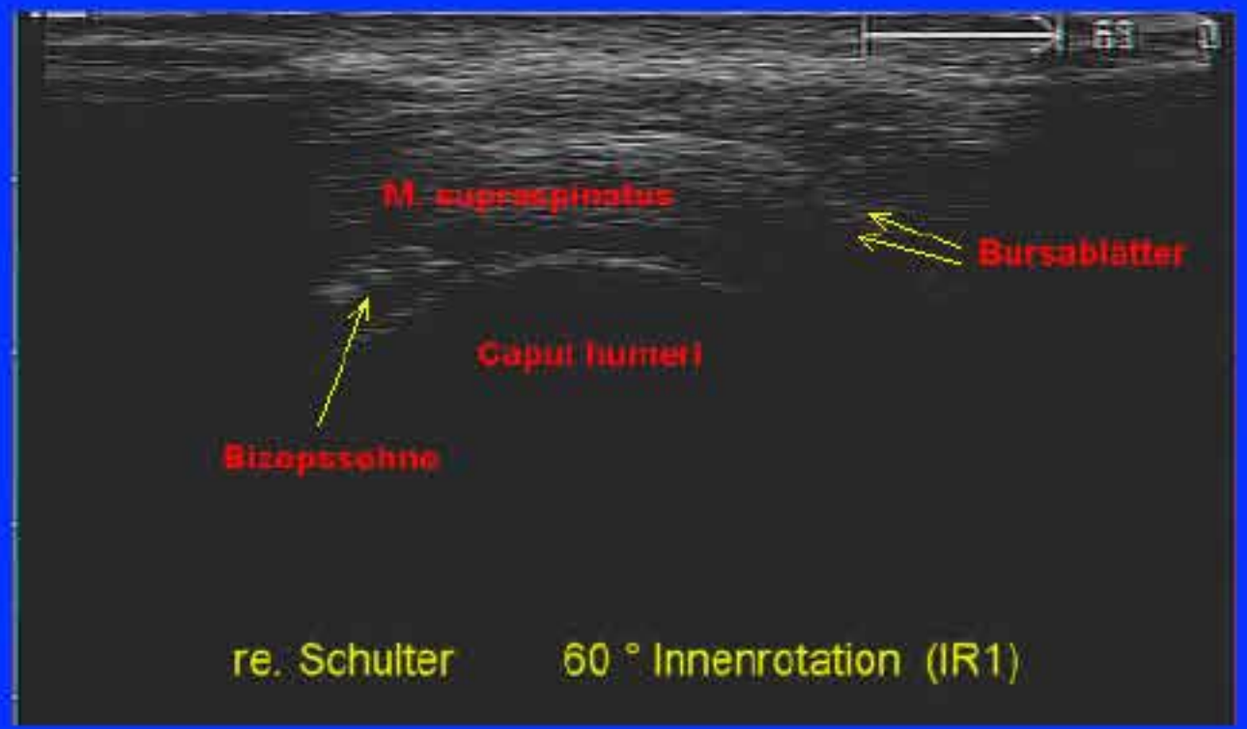

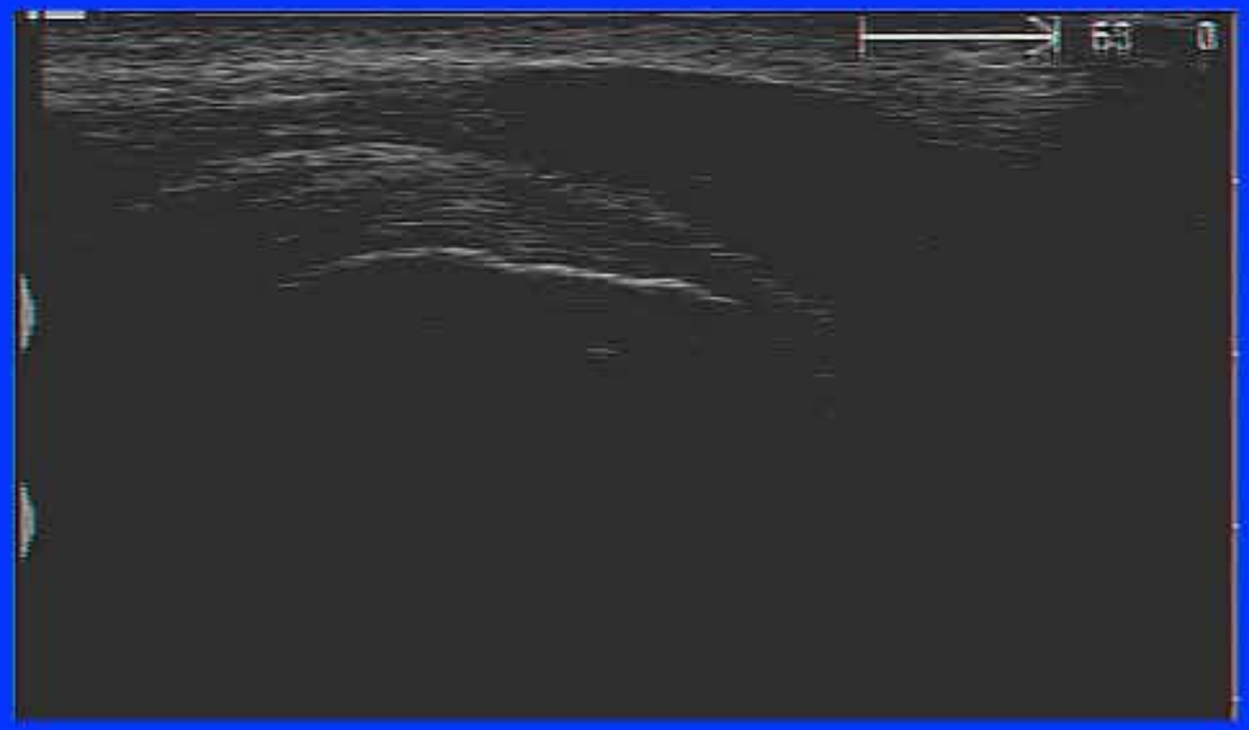

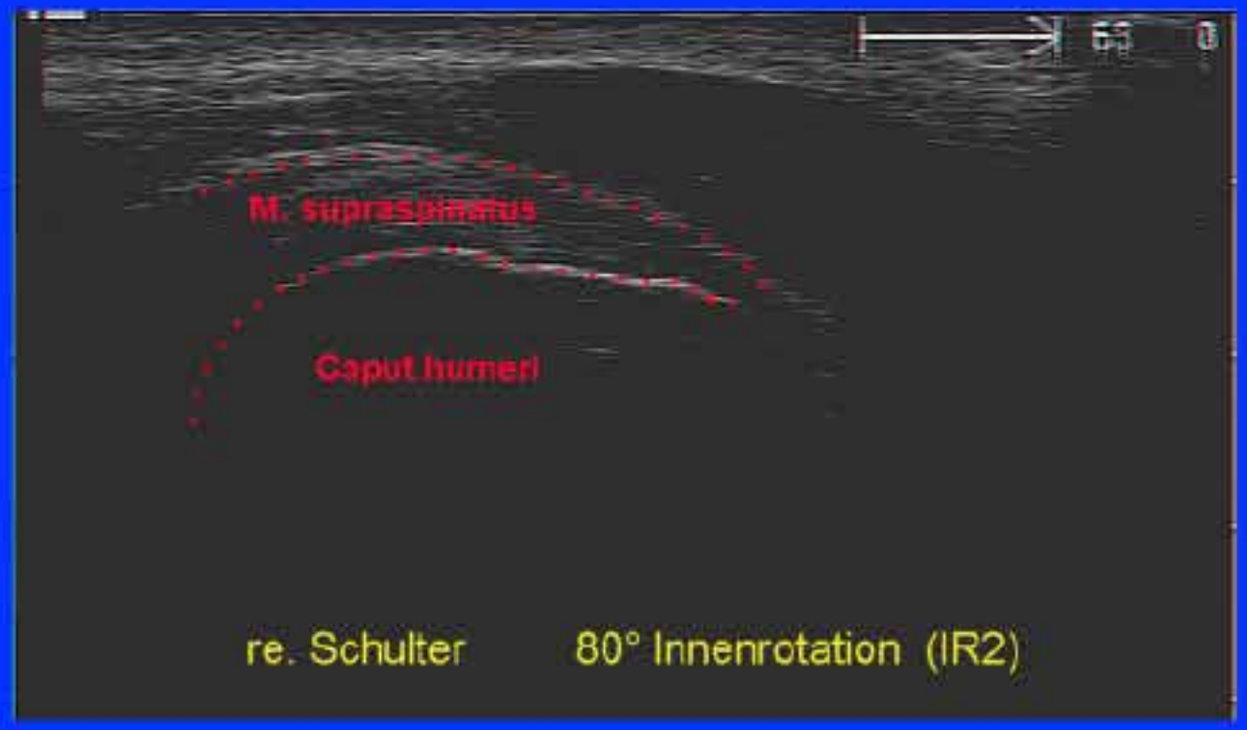

© Dr. med. Jan Burkhardt

Sulcus (lange Bizepssehne)

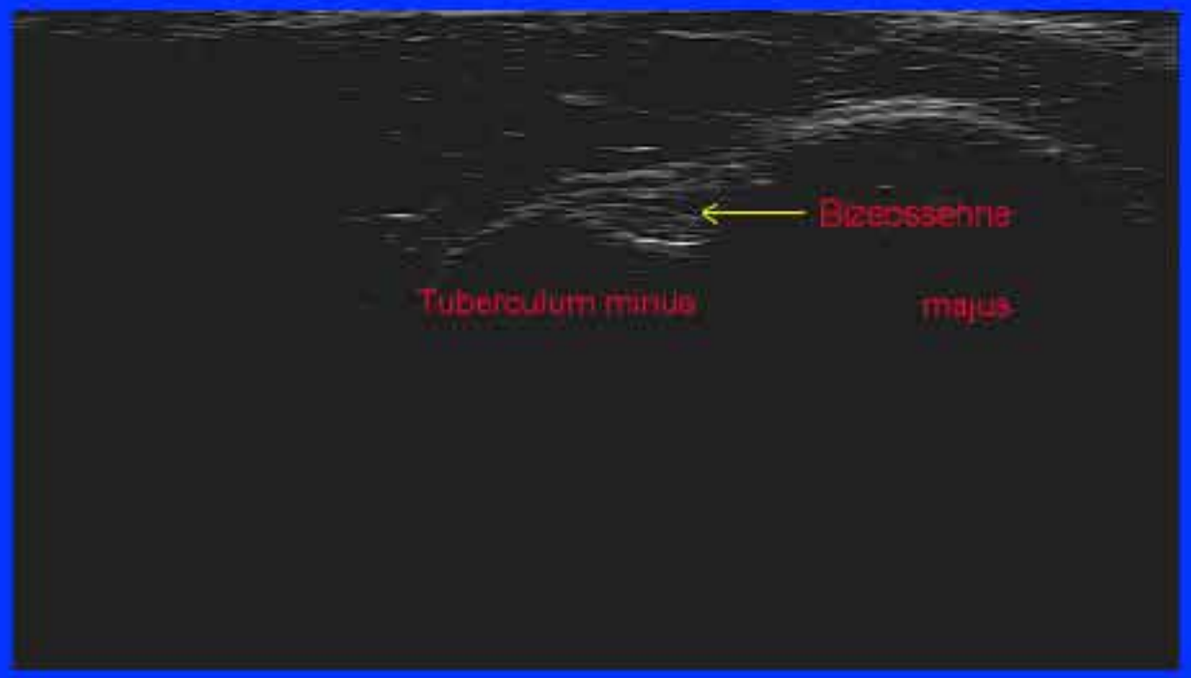

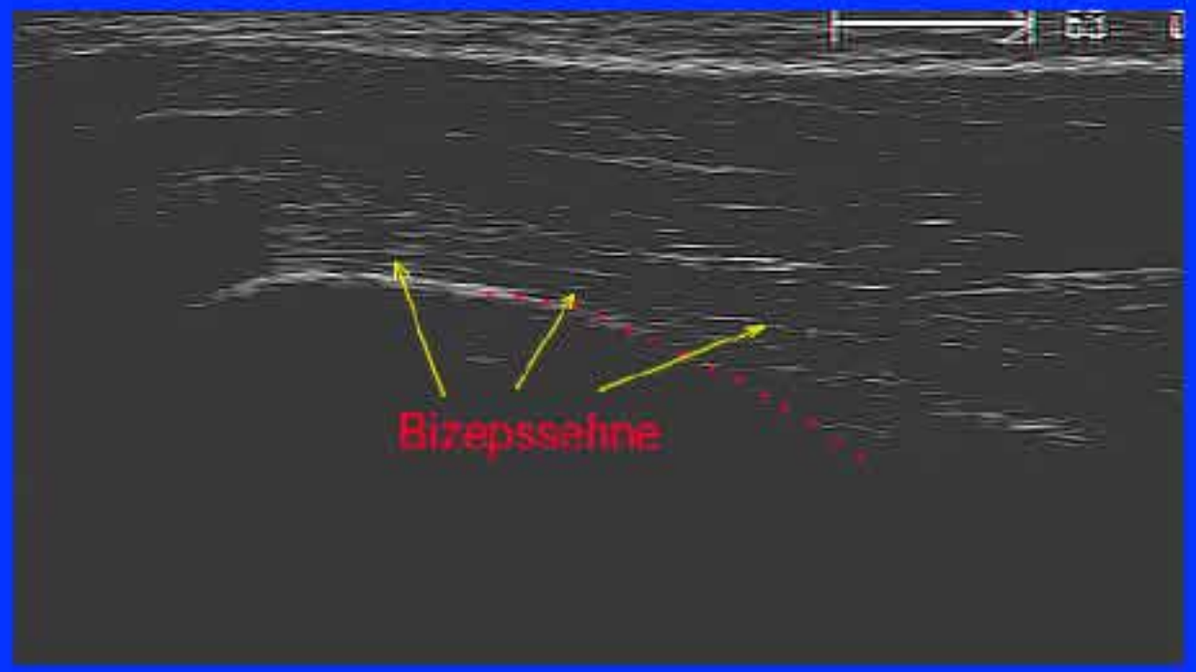

Schallkopfposition D (Gelenk von dorsal)

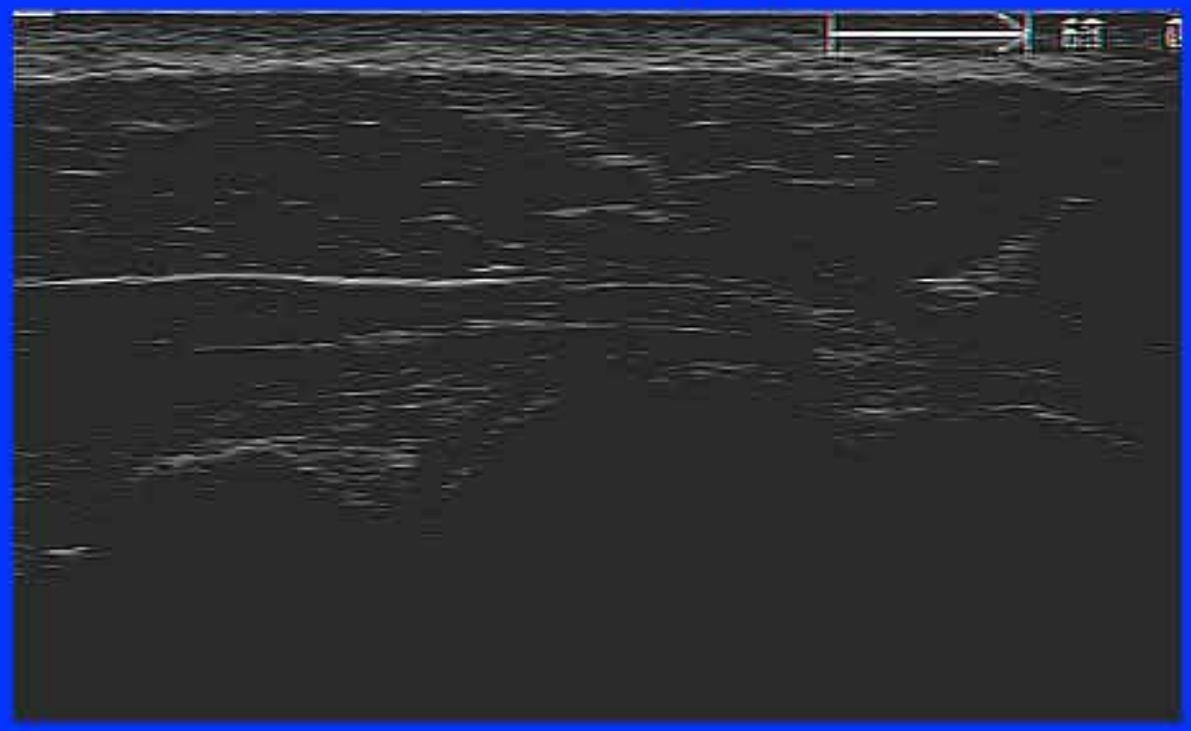

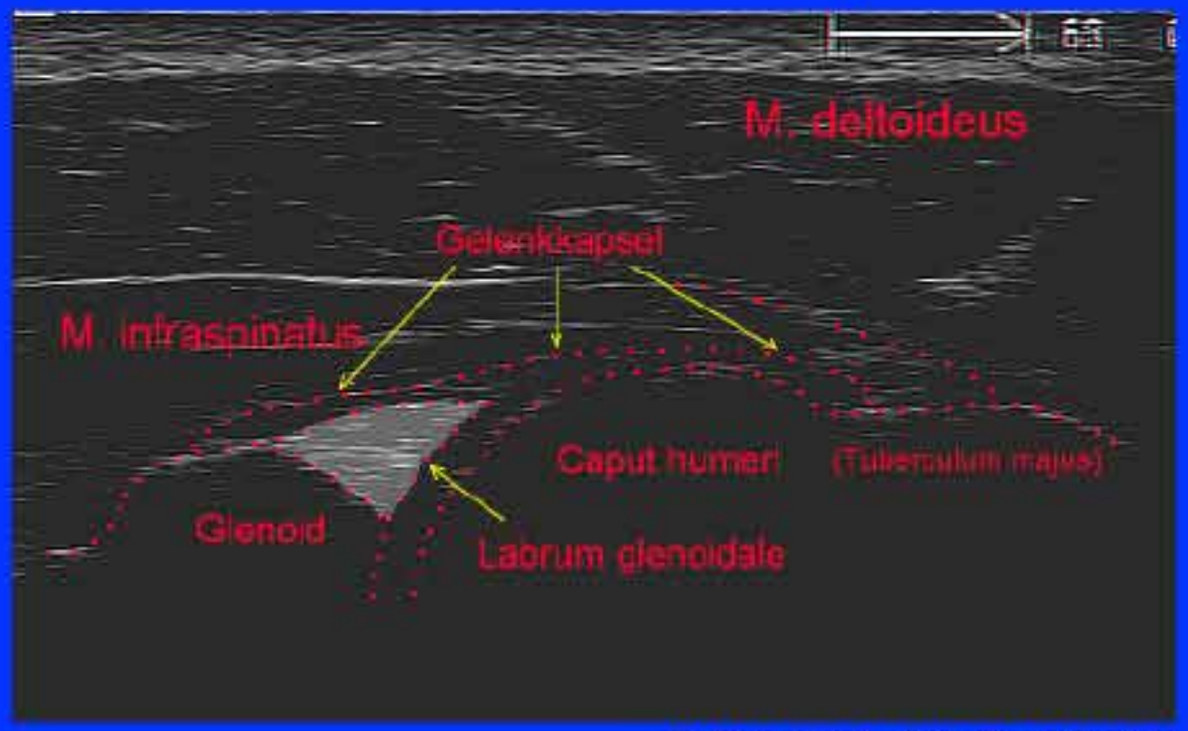

© Dr. med. Jan Burkhardt

Häufig finden sich chronische Verdickungen der Bursablätter. Bei Entzündungen tritt neben einer echoarmen Zone oft auch eine Schichtung der Wände (Doppellamellierung) auf.

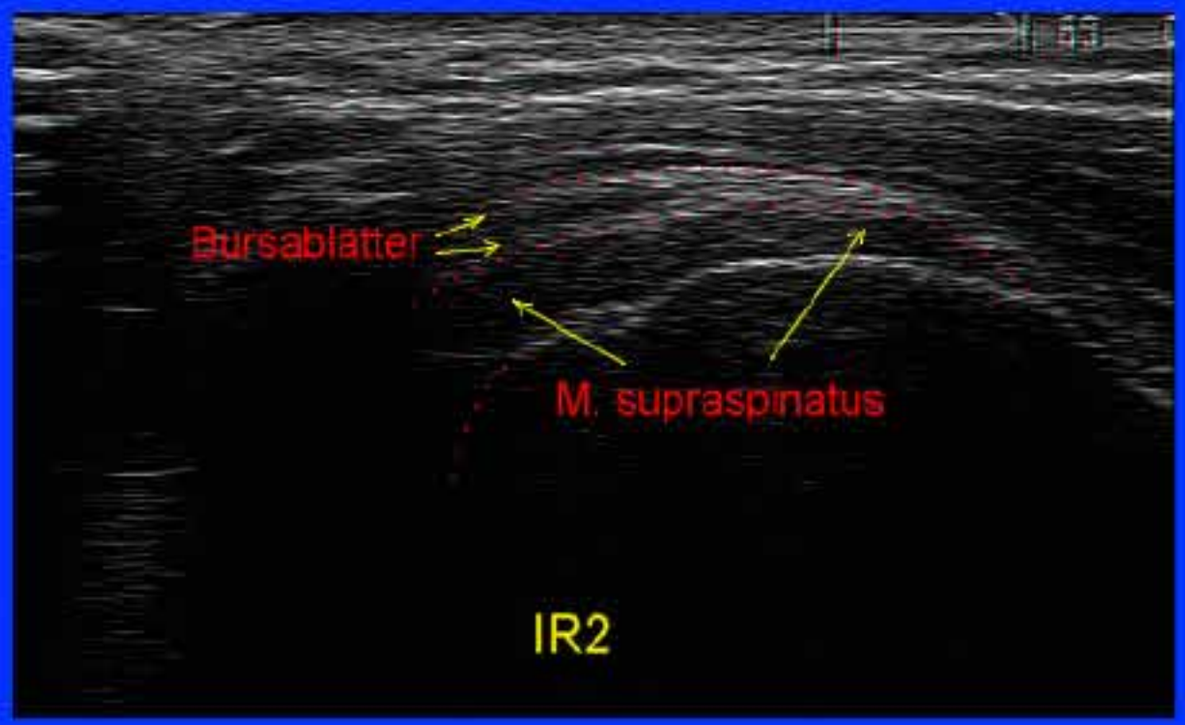

© Dr. med. Jan Burkhardt

Erweiterung der Bursa subcoracoidea

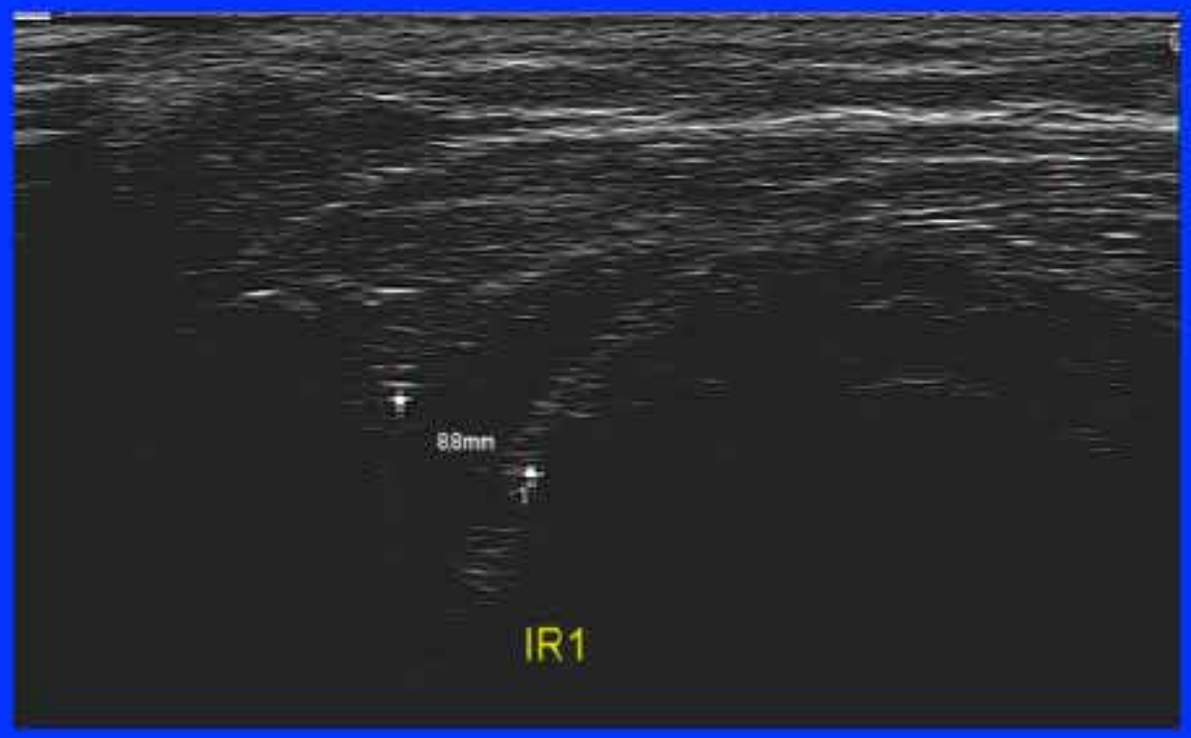

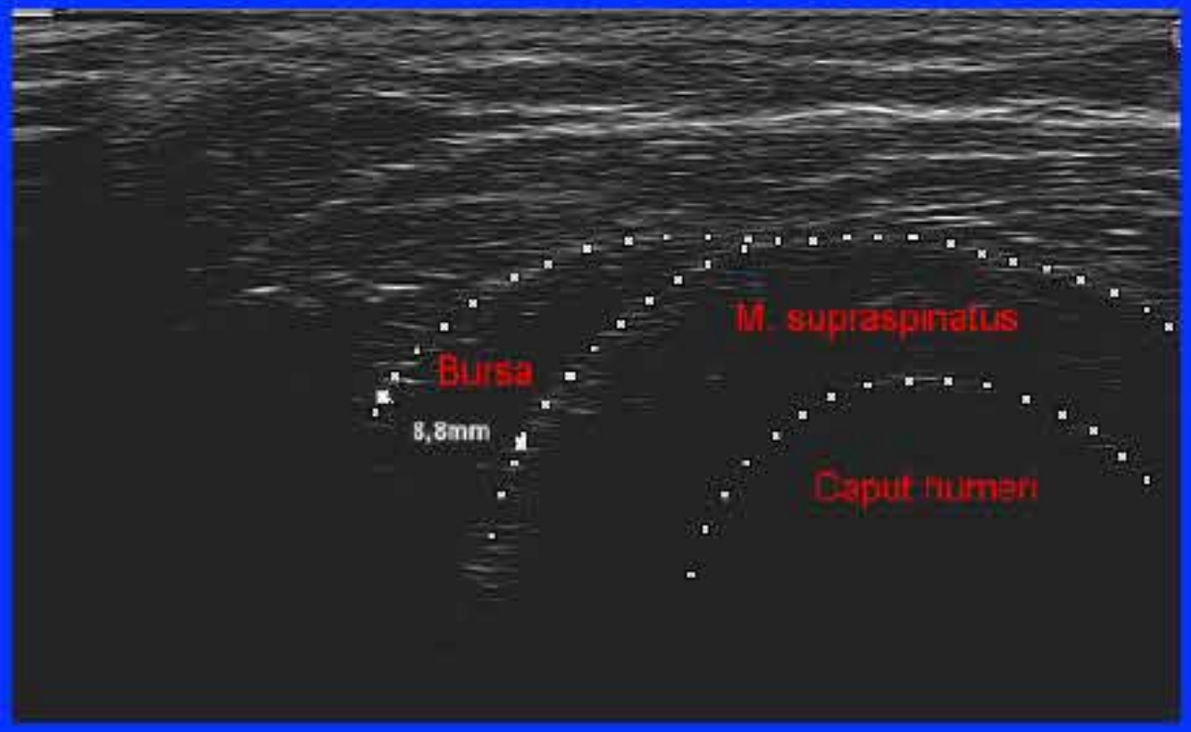

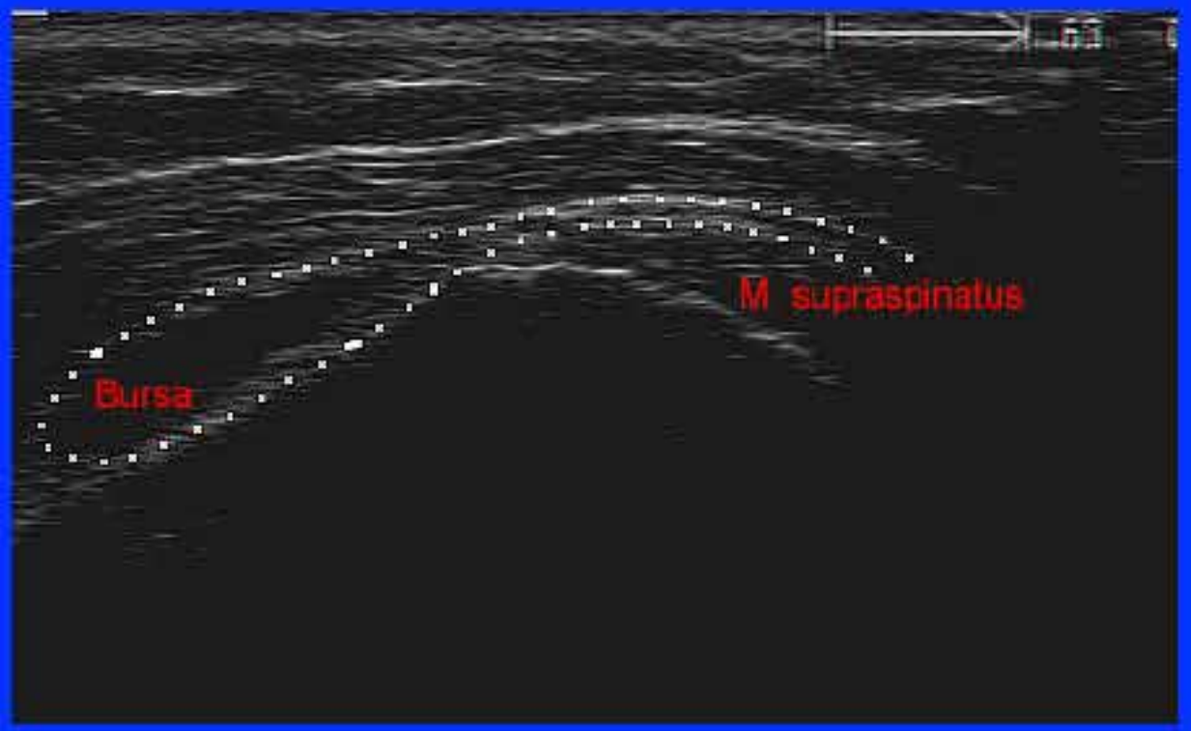

© Dr. med. Jan Burkhardt

Erweiterungen der Bursa und Läsionen der Rotatoren-manschette treten häufig kombiniert auf. Hier findet sich in der Rotatorenmanschette eine glatt begrenzte echoarme Zone mit Schallverstärkung.

© Dr. med. Jan Burkhardt

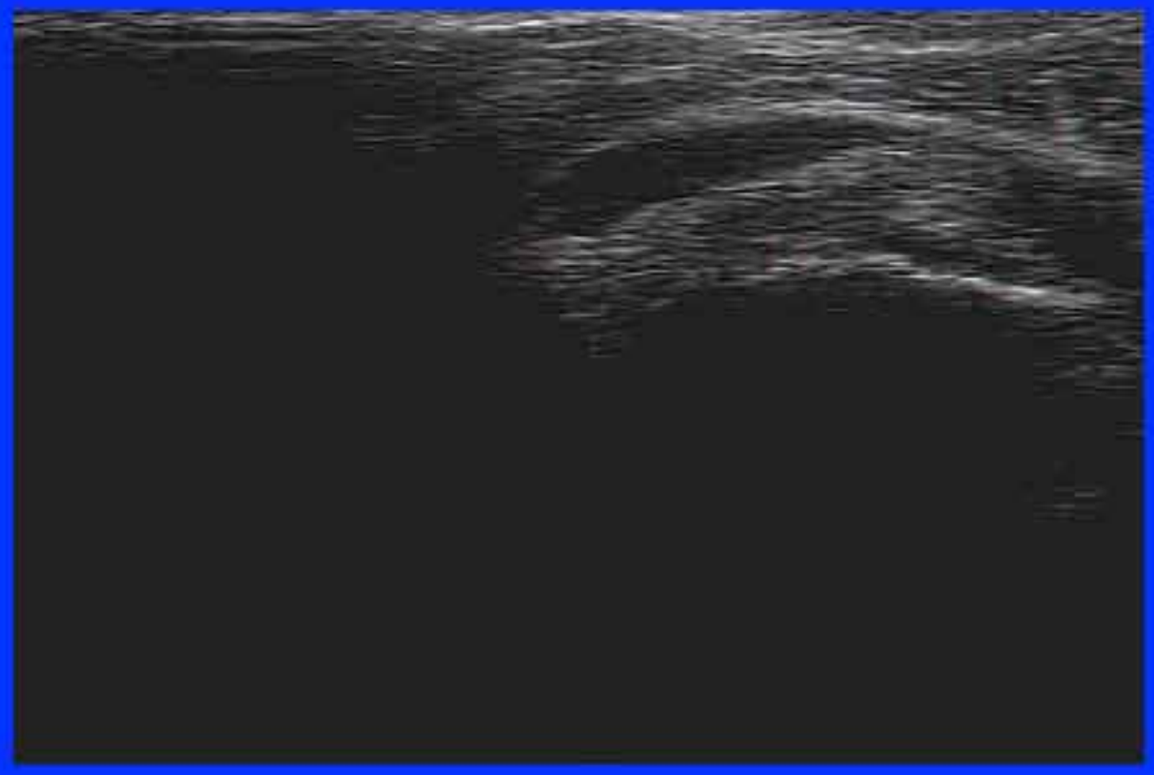

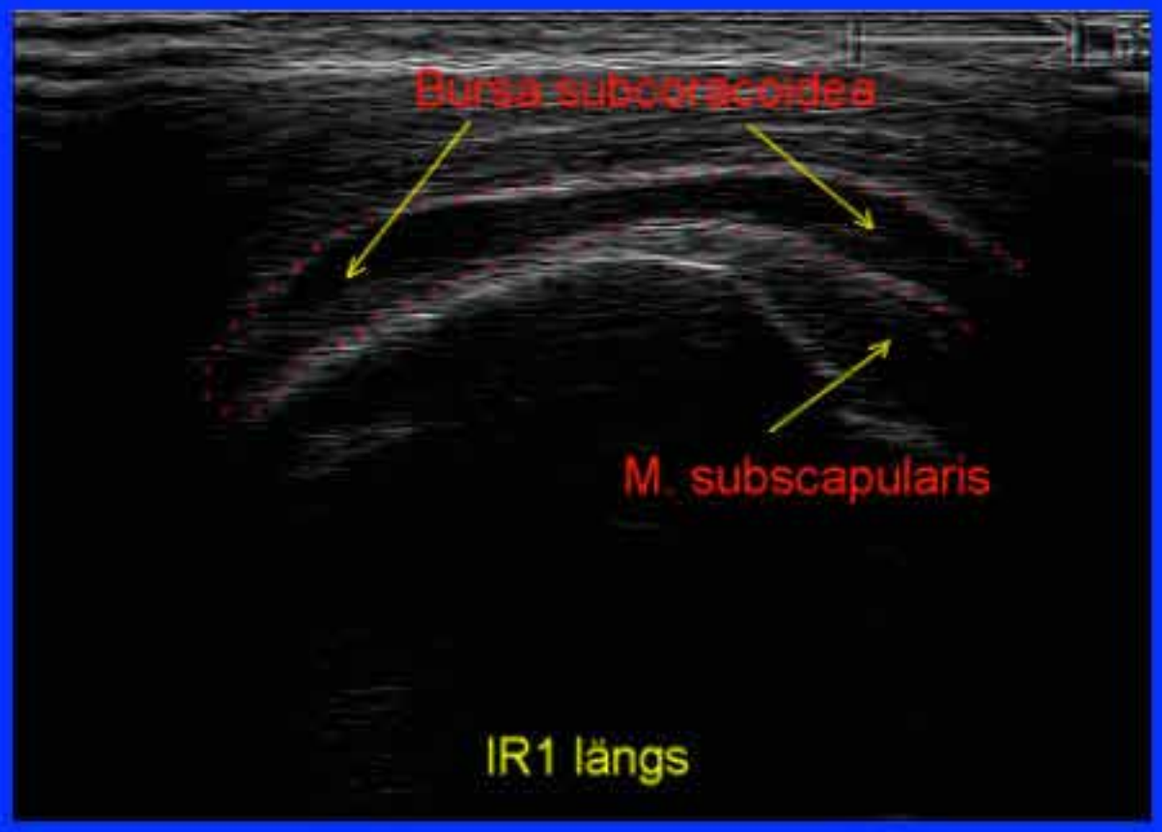

© Dr. med. Jan Burkhardt

Hofbildungen um die lange Bizepssehne können Zeichen einer isolierten Entzündung der Sehnenscheide (Peritendinitis), aber auch Hinweis auf eine intraartikuläre Flüssigkeitsvermehrung sein.

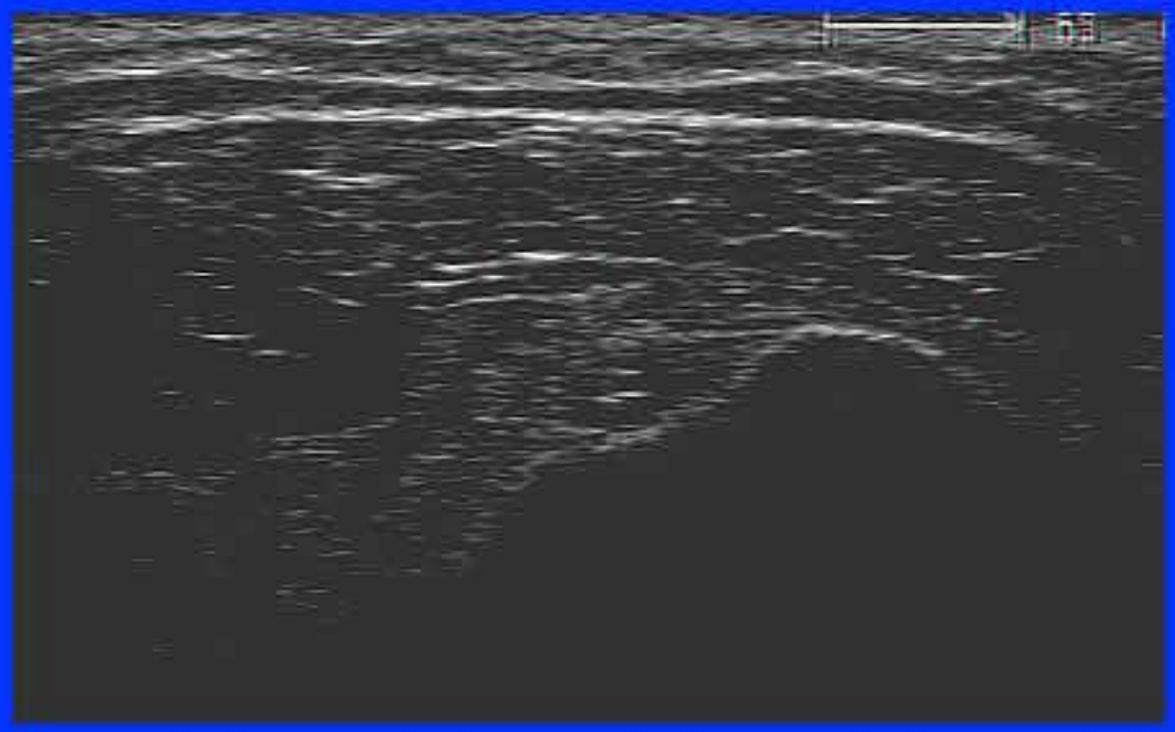

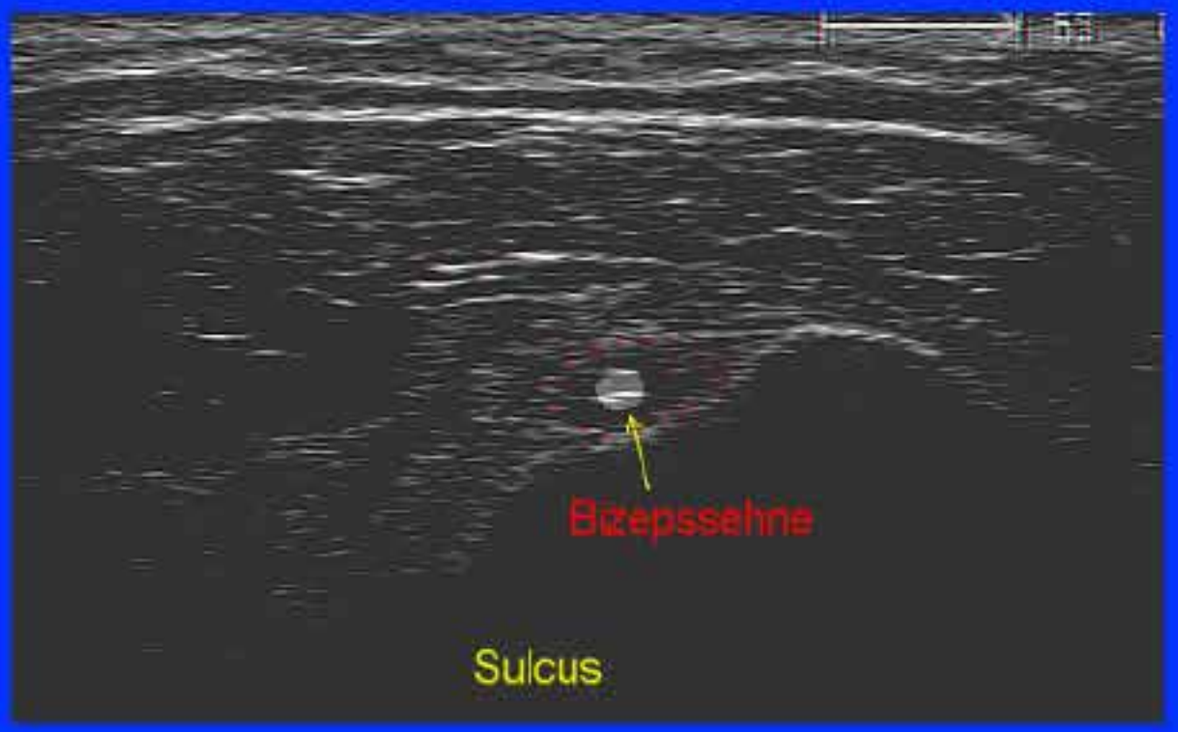

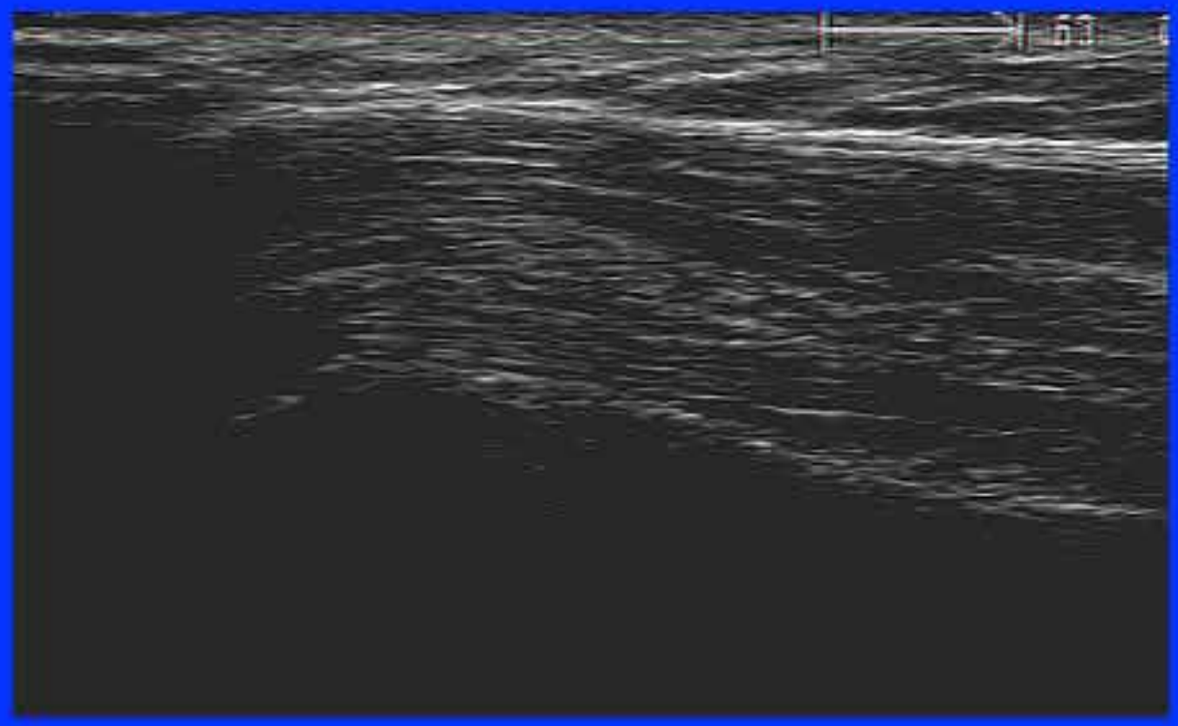

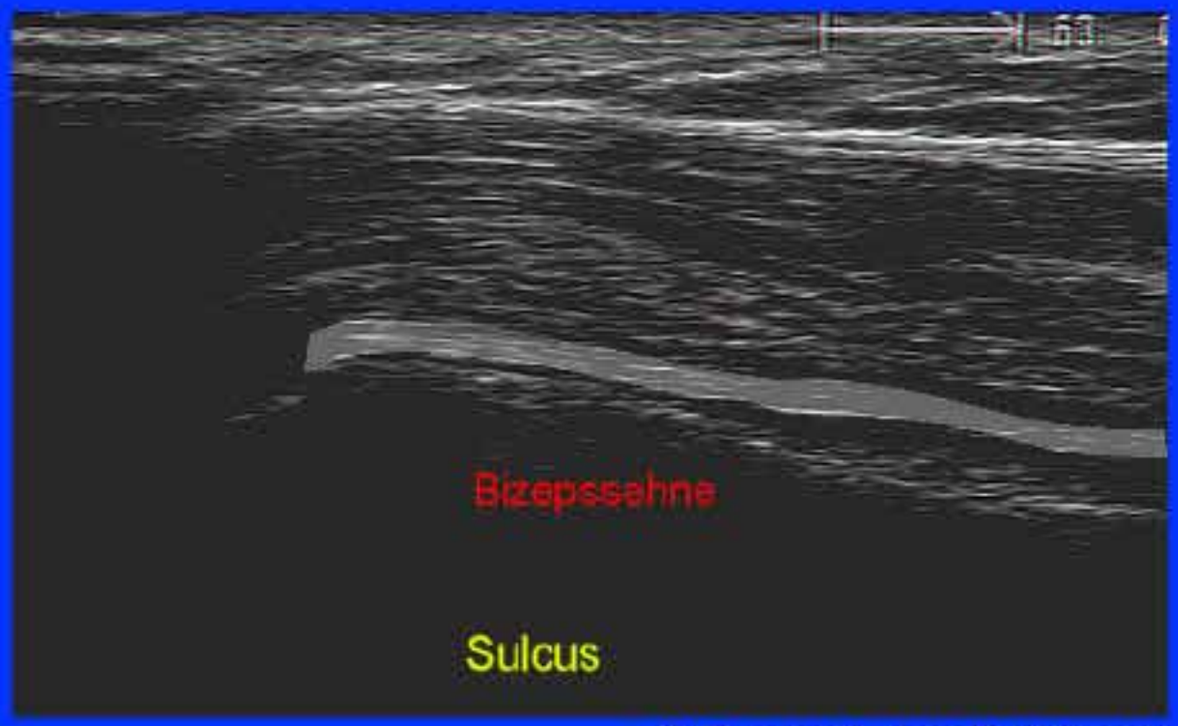

© Dr. med. Jan Burkhardt

Peritendinitis

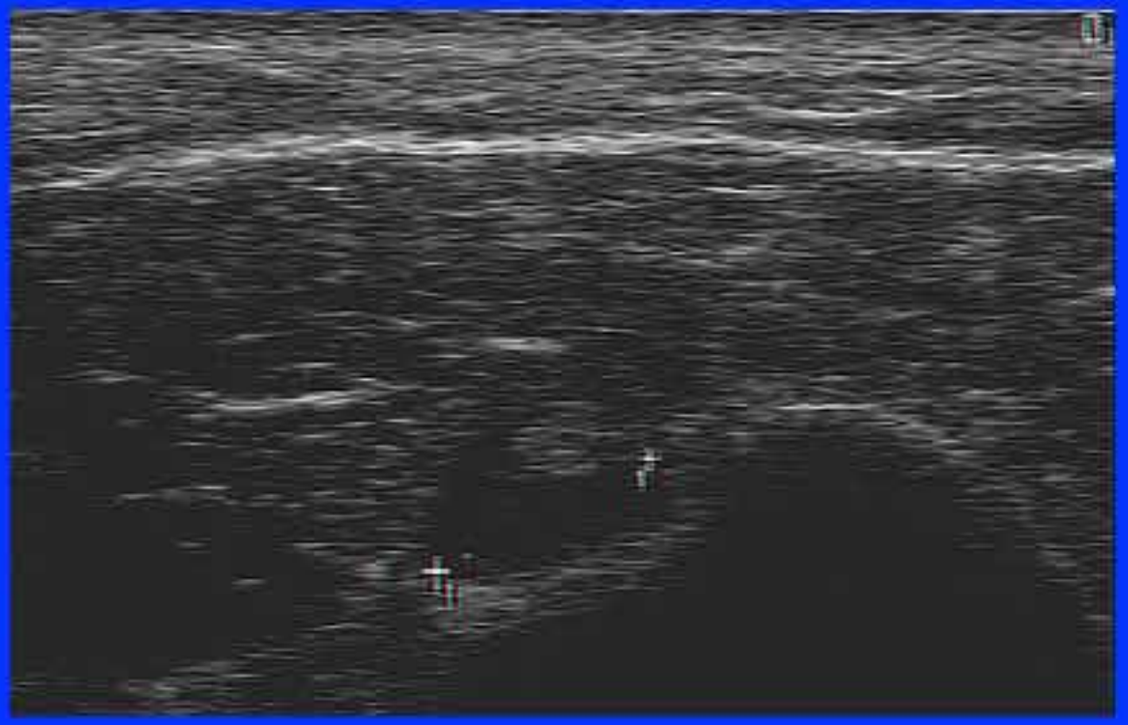

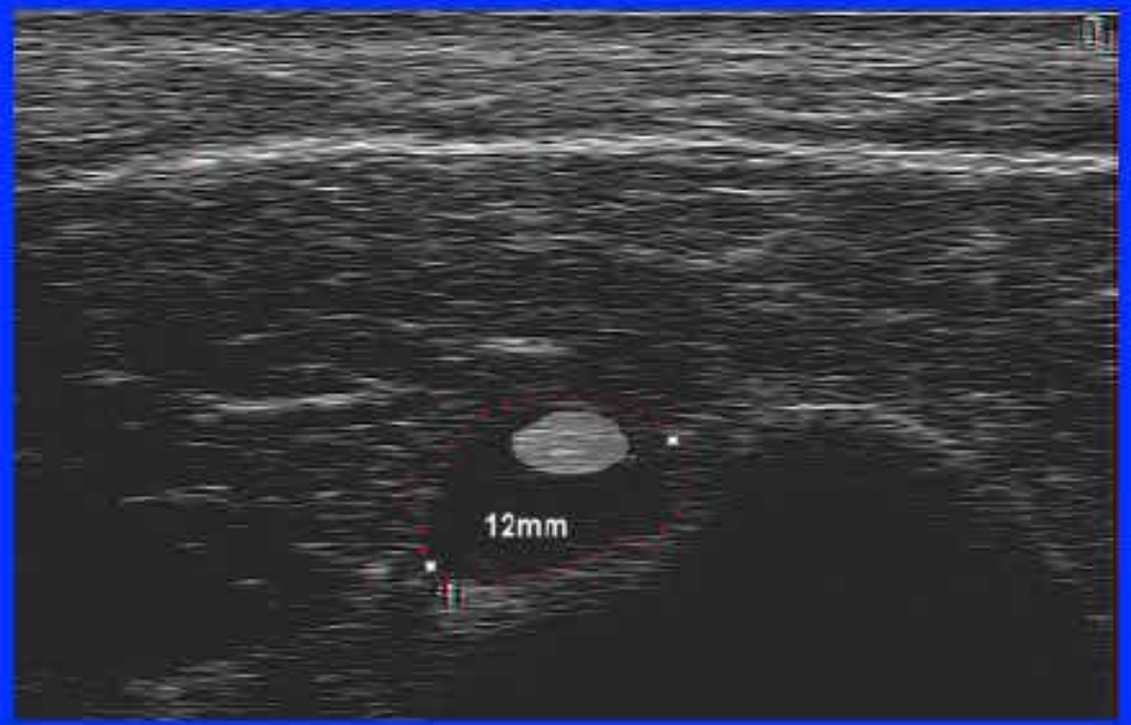

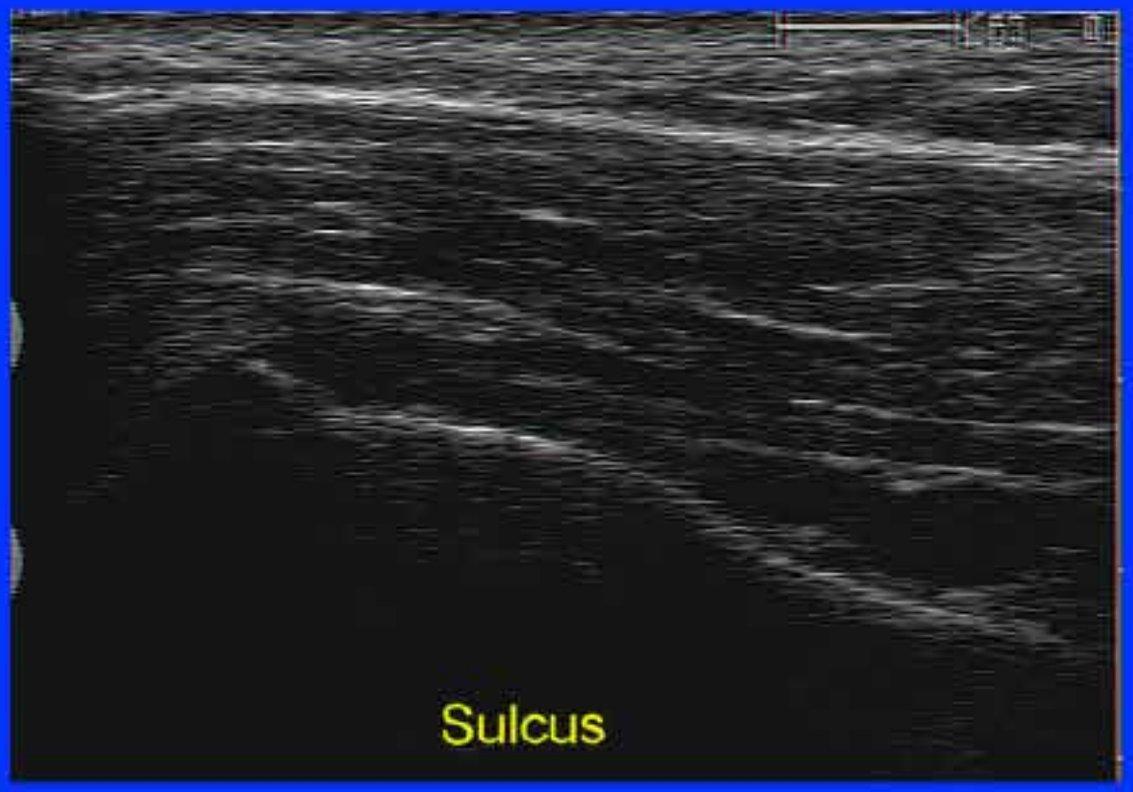

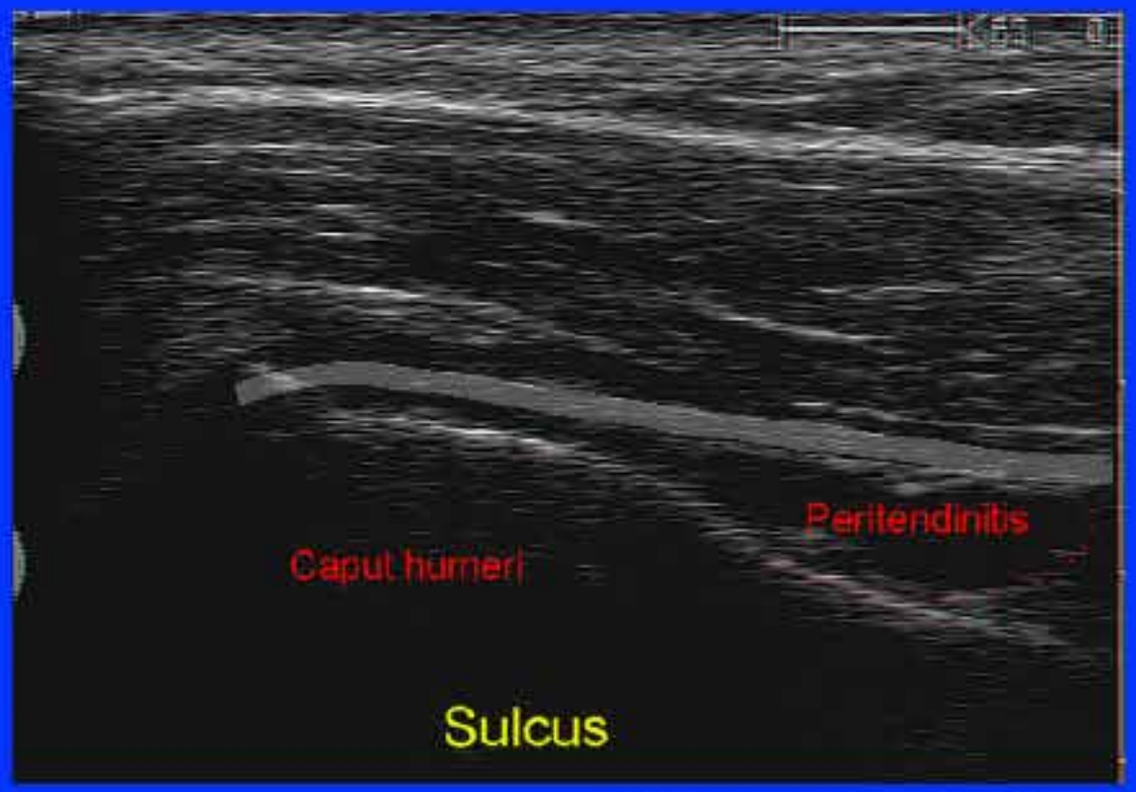

© Dr. med. Jan Burkhardt

Die Sehnenscheide der langen Bizepssehne ist eine Ausstülpung der Gelenkkapsel. Intraartikuläre Flüssigkeitsvermehrungen treten hier in Erscheinung.

Hofbildung bei Omarthrose

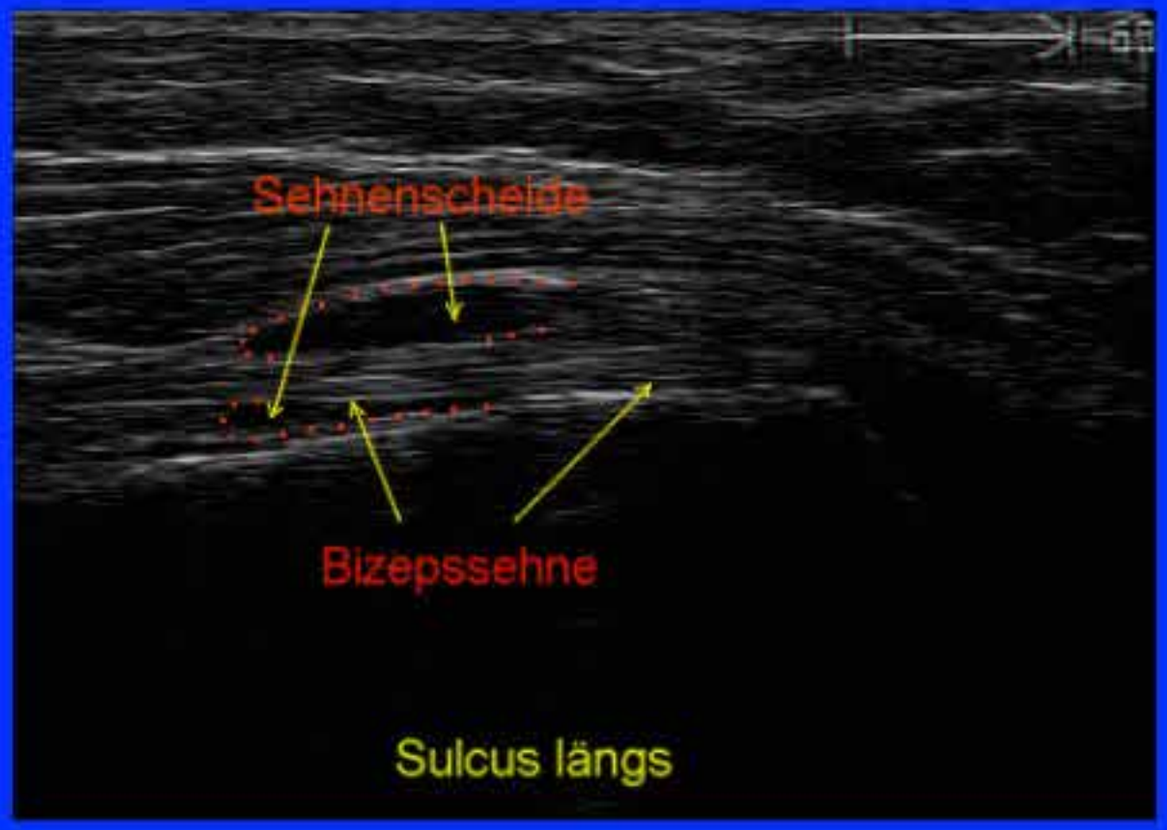

© Dr. med. Jan Burkhardt

Besonders eindrucksvolle Gelenkergüsse finden sich bei der Rheumatoidarthritis. Ein Befall der Schulter bei rheumatischen Erkrankungen ist jedoch eher selten.

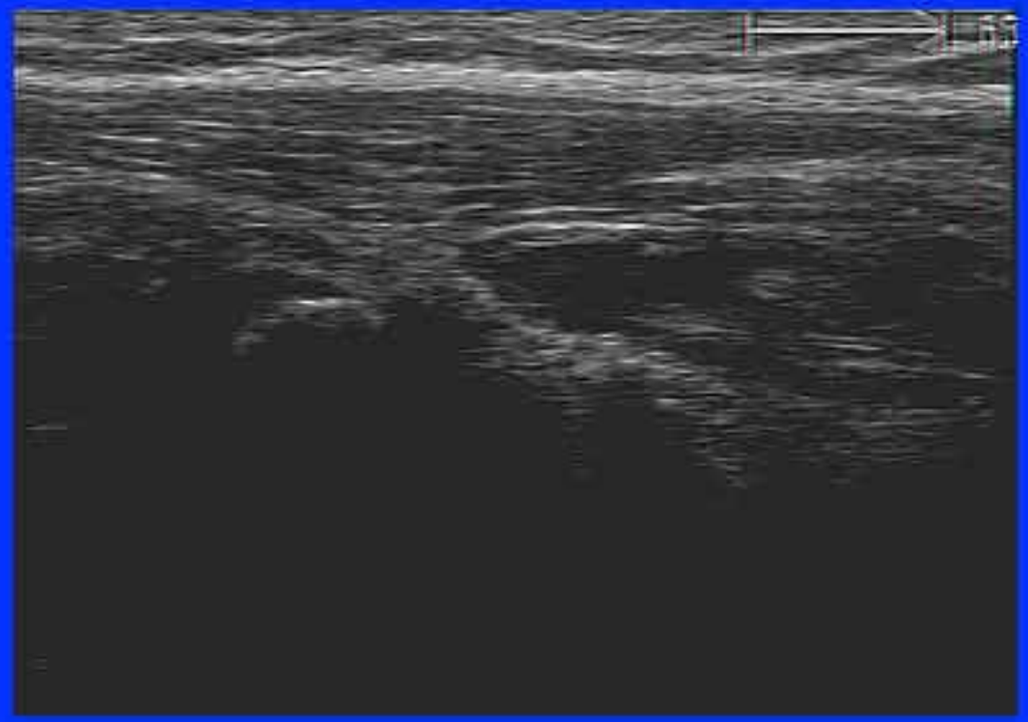

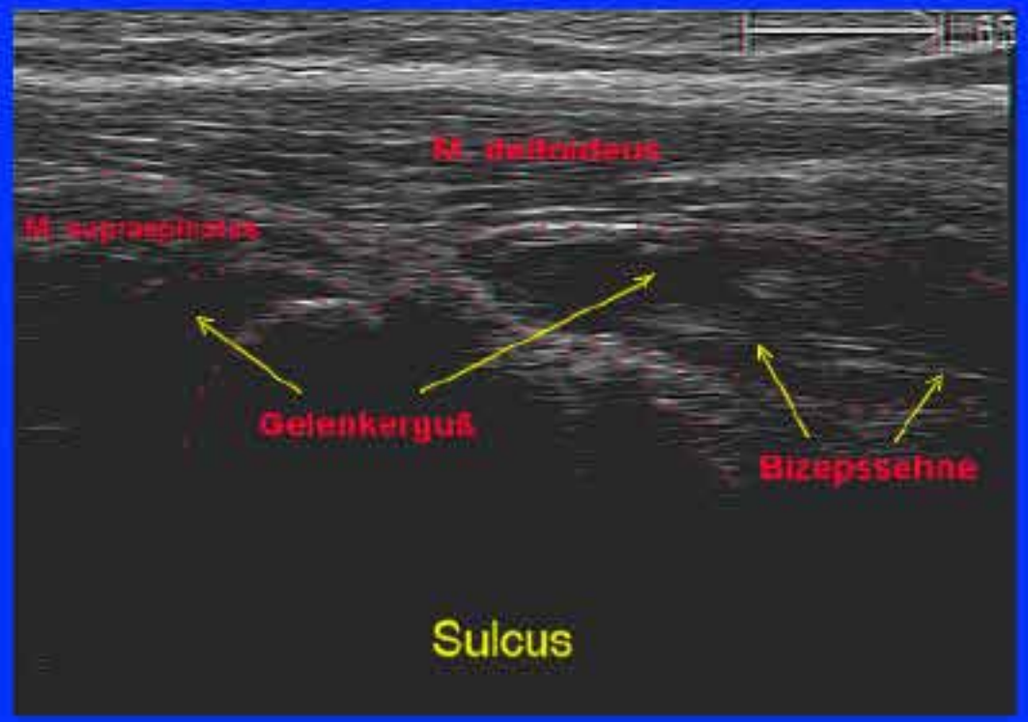

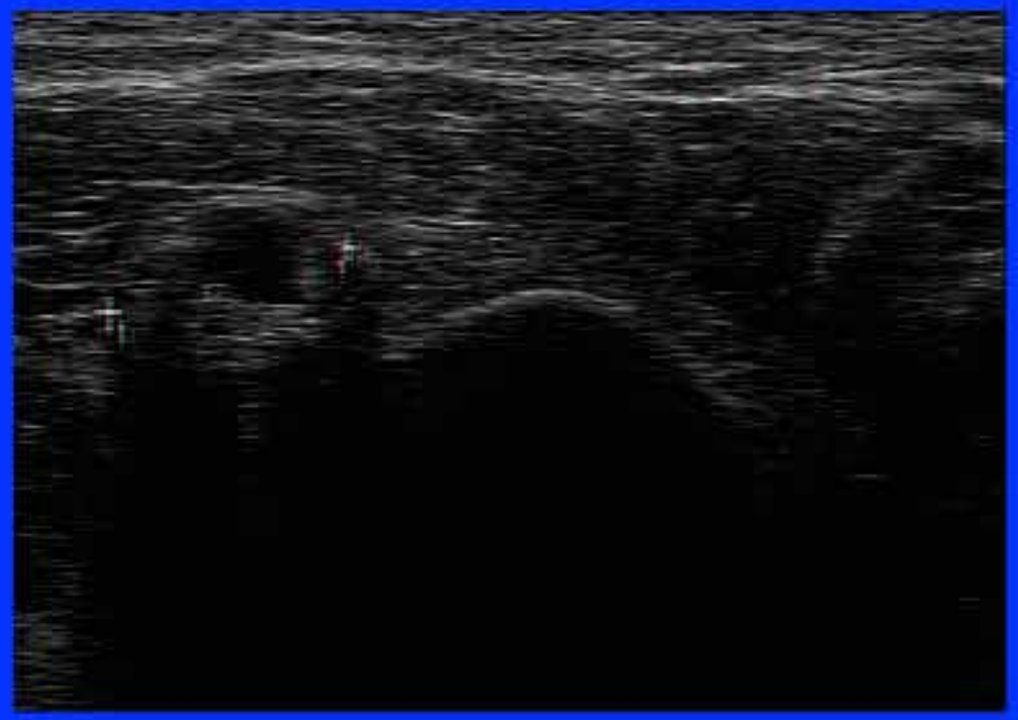

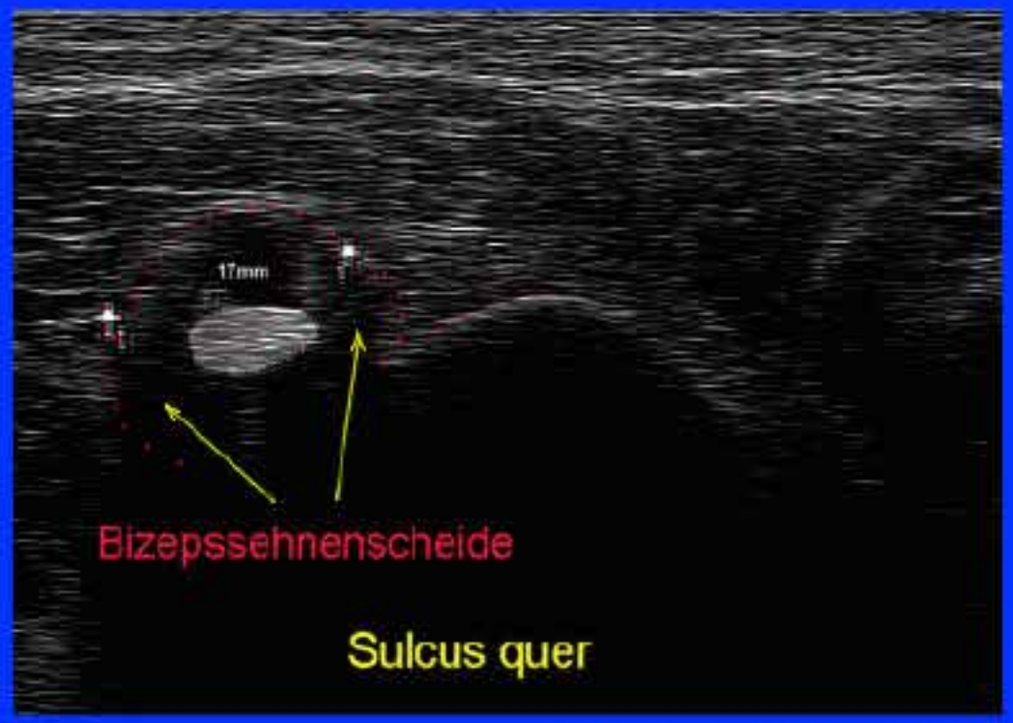

© Dr. med. Jan Burkhardt

Neben der Hofbildung um die Bizepssehne findet sich bei intraartikulären Flüssigkeitsansammlungen eine Anhebung der Gelenkkapsel in der Ansicht von dorsal

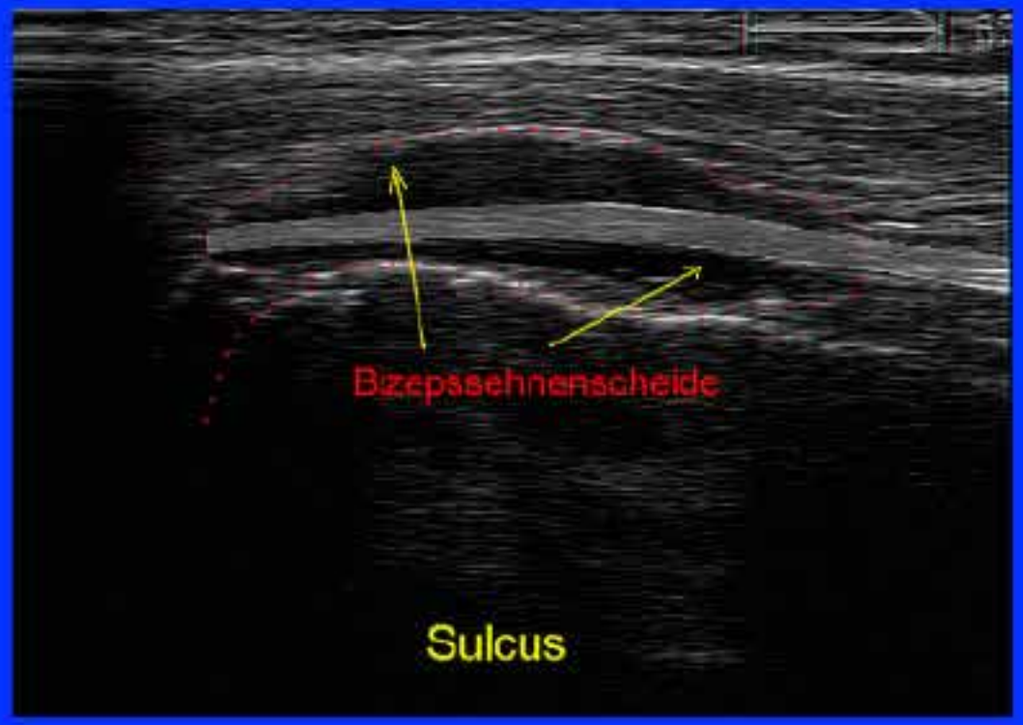

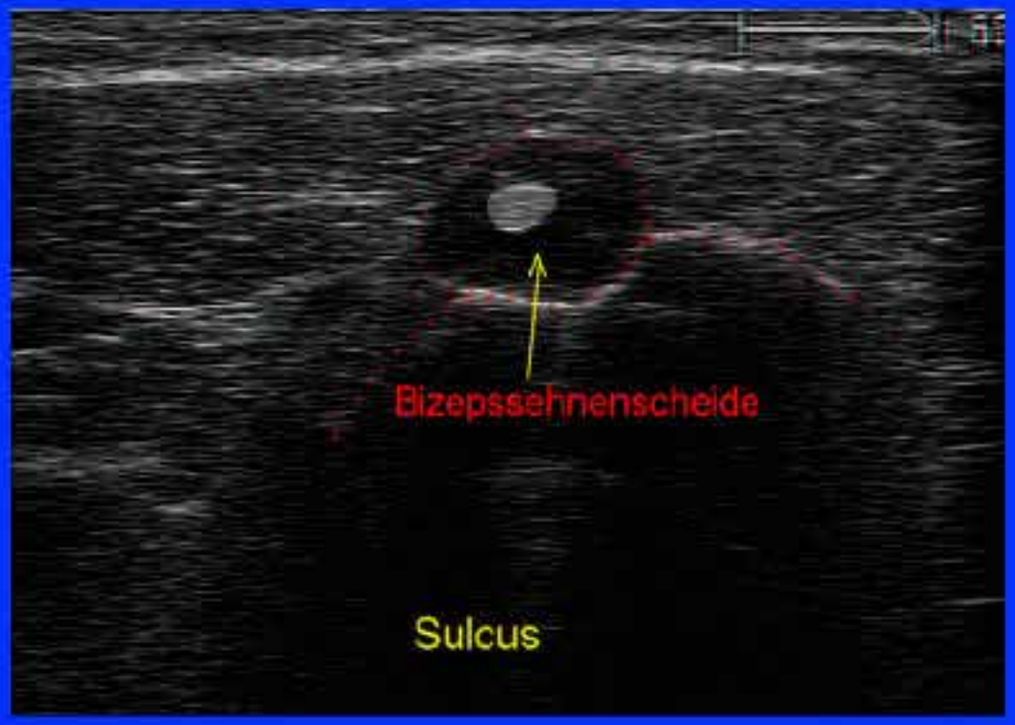

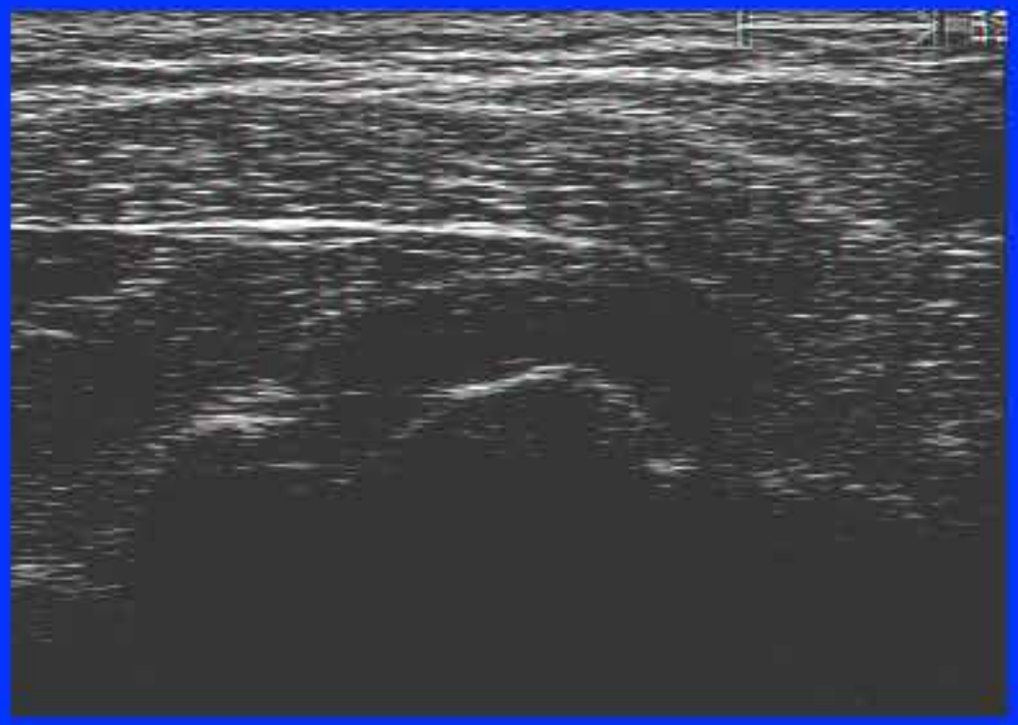

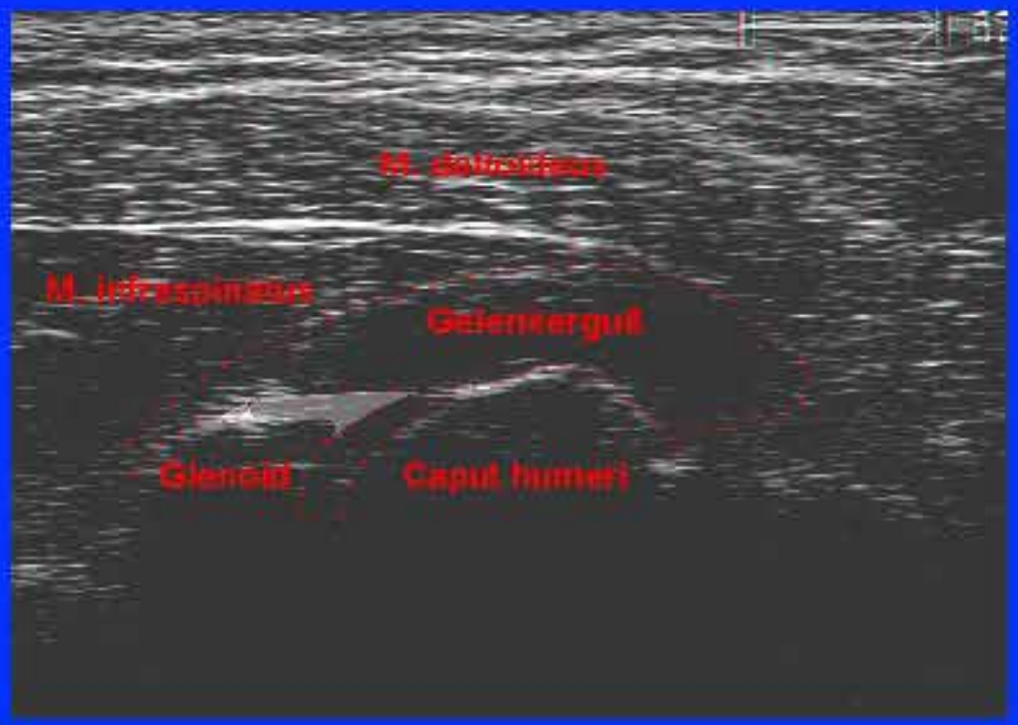

© Dr. med. Jan Burkhardt

Bei kompletten Rupturen der Rotatorenmanschette entsteht aus Gelenk, Sehnenscheide und Bursa subacromialis u.U. ein großer zusammenhängender Flüssigkeitsraum.

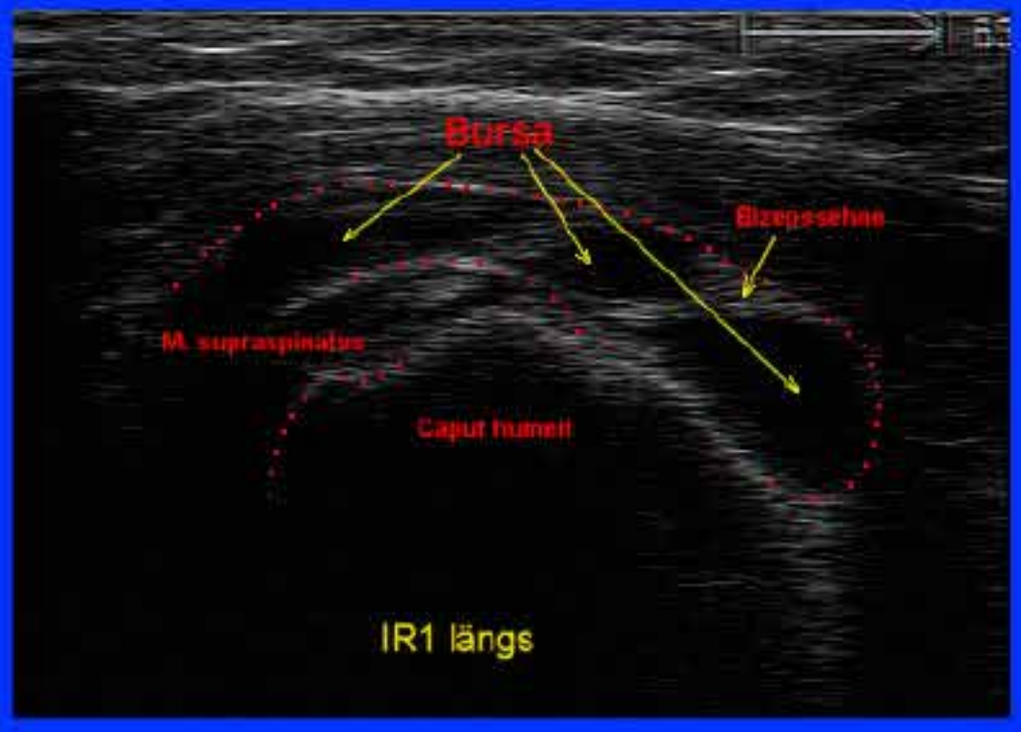

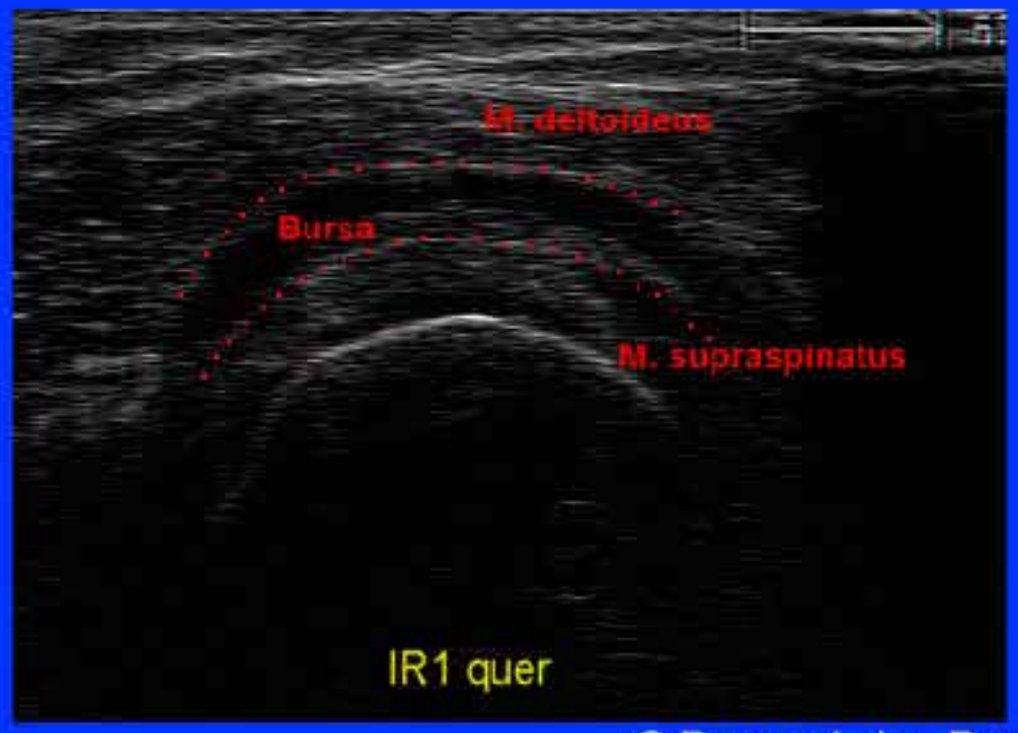

© Dr. med. Jan Burkhardt

Bei ausgedehnten kompletten Rotatorenmanschettenrupturen sind Bursa und Gelenkhöhle nicht mehr zu unterscheiden. Die lange Bizepssehne erscheint hier noch intakt, vom M. supraspinatus sind nur noch Fragmente erkennbar.

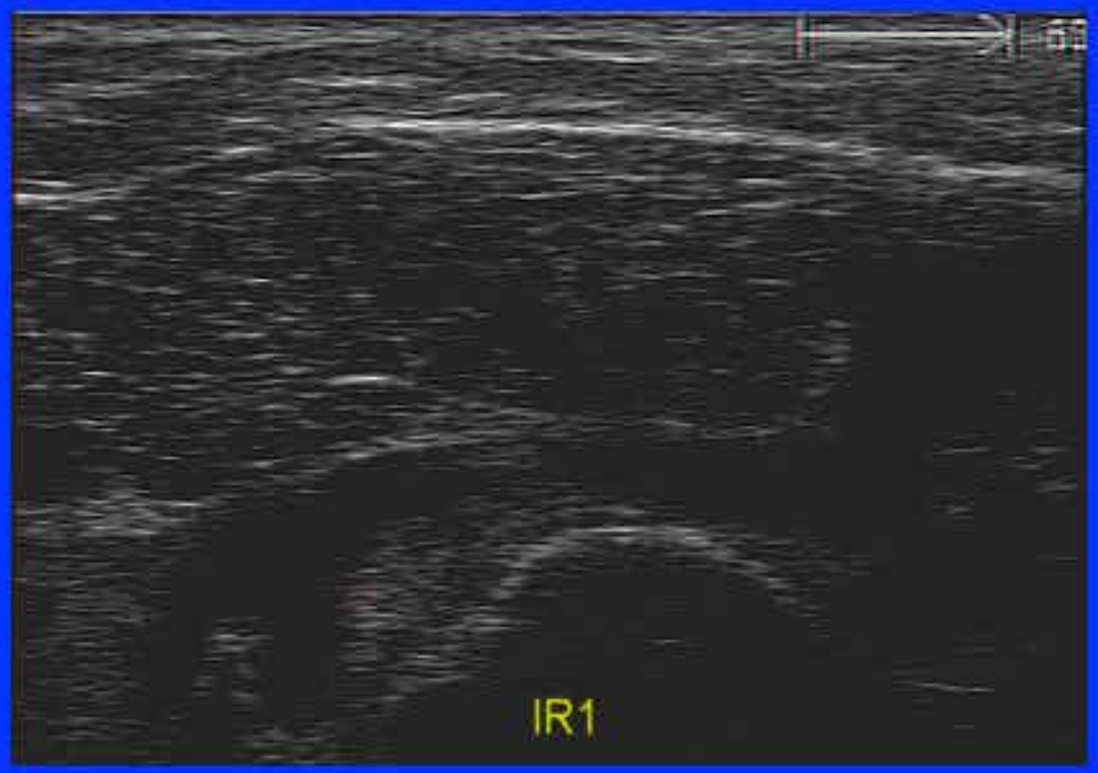

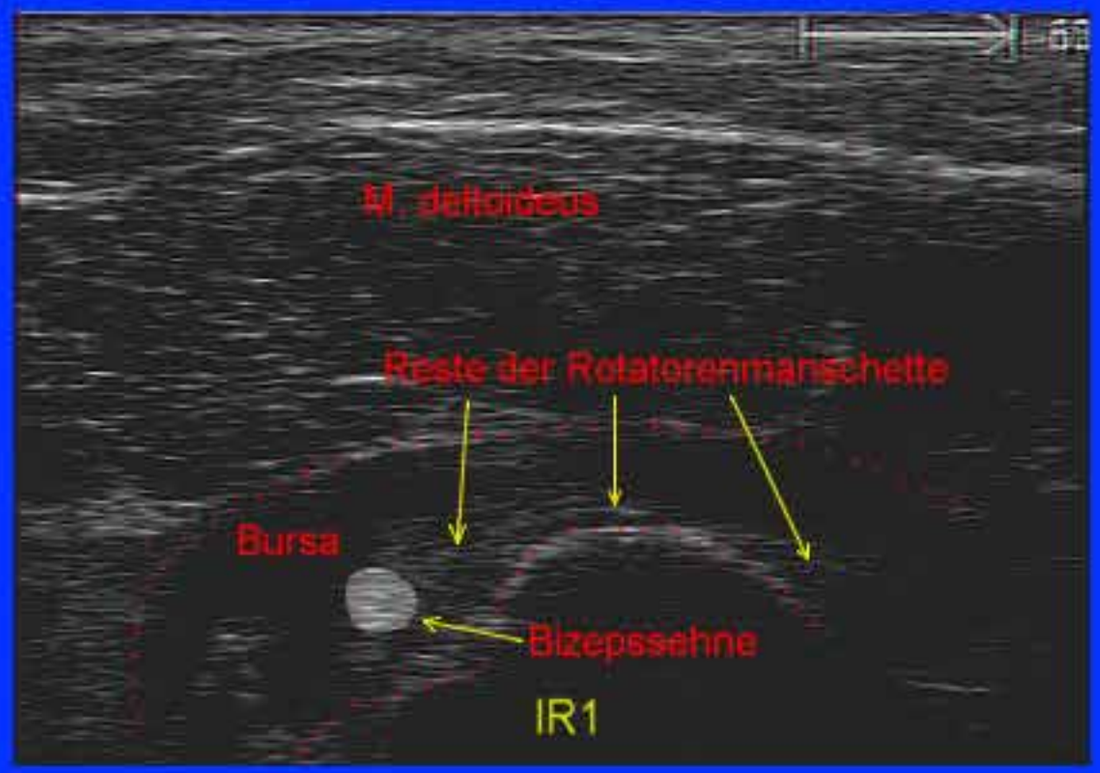

© Dr. med. Jan Burkhardt

Häufiger sind Partialrupturen der Rotatorenmanschette. Sie betreffen insbesondere den M. supraspinatus und sind in der Regel die Folge einer Sehnendegeneration, selten und dann eher bei Jüngeren traumatisch verursacht. Sie können asymptomatisch sein, führen bei längerem Bestehen jedoch oft zu einem Humeruskopfhochstand und zur Rotatorendefektarthrose.

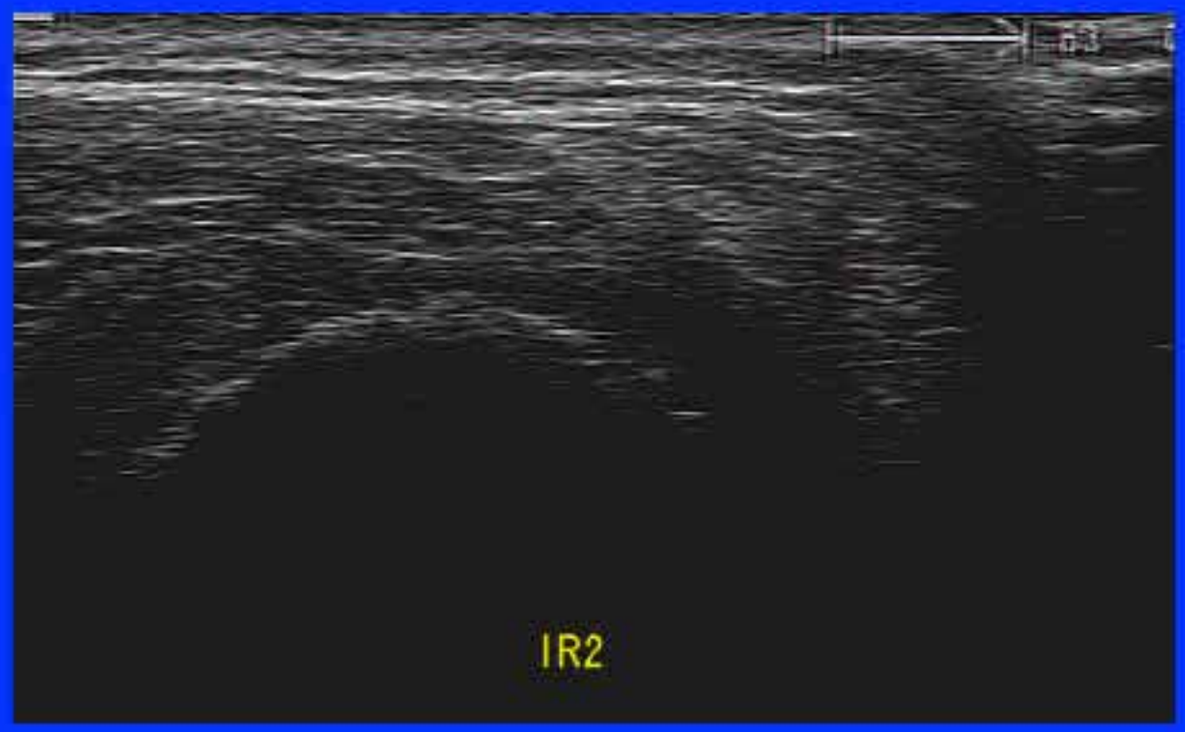

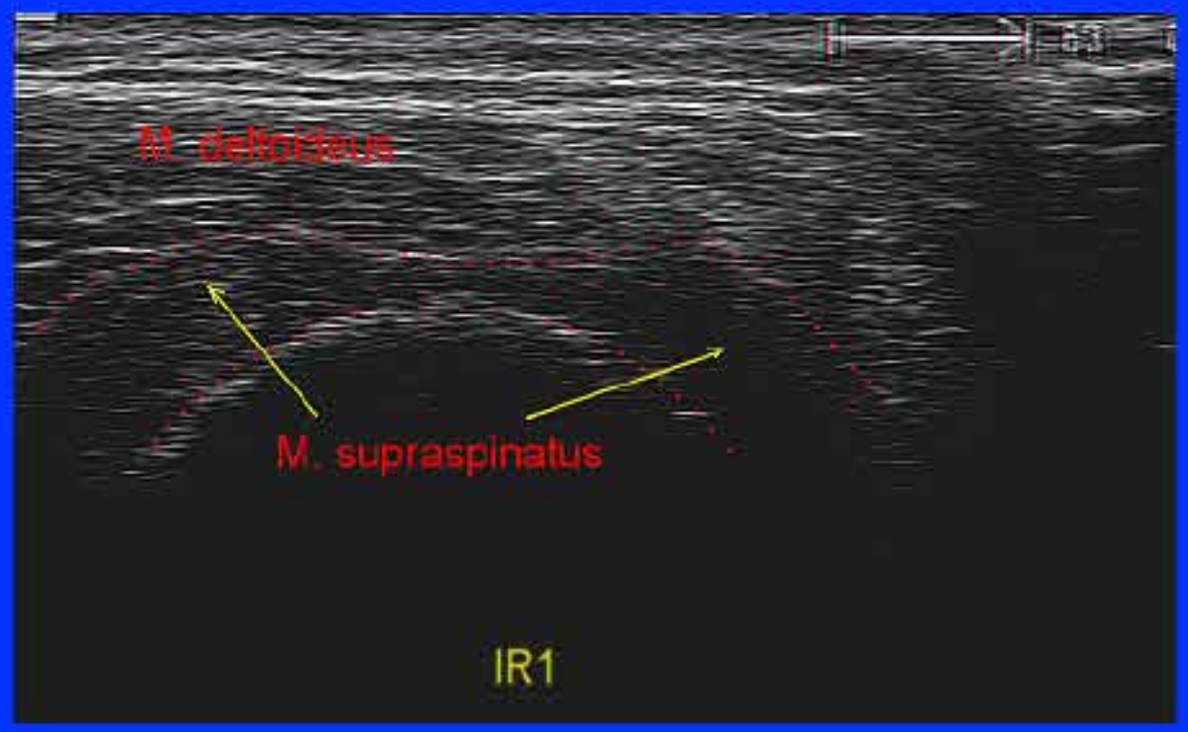

© Dr. med. Jan Burkhardt

Ein erstes Zeichen der durch den Rotatorendefekt im Subacromialraum verursachten mechanischen Störung können Reizzustände der Bursa subacromialis sein.

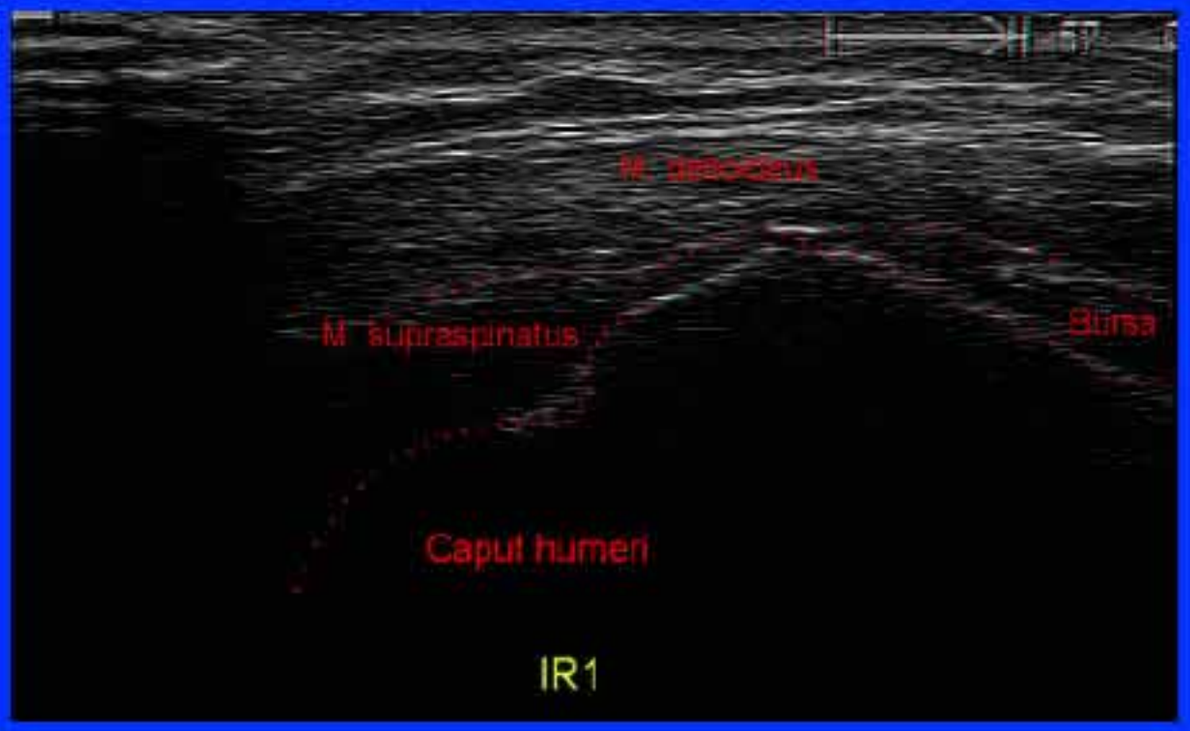

© Dr. med. Jan Burkhardt

Pathologische Befunde im subacromialen Raum werden in der Sonographie oft schon im Frühstadium sichtbar. Auffälligkeiten im Röntgenbild – wie eine Sklerose des Acromions oder eine Lysezone am Tuberculum majus – sind dagegen bereits Hinweise auf ein längeres Bestehen.

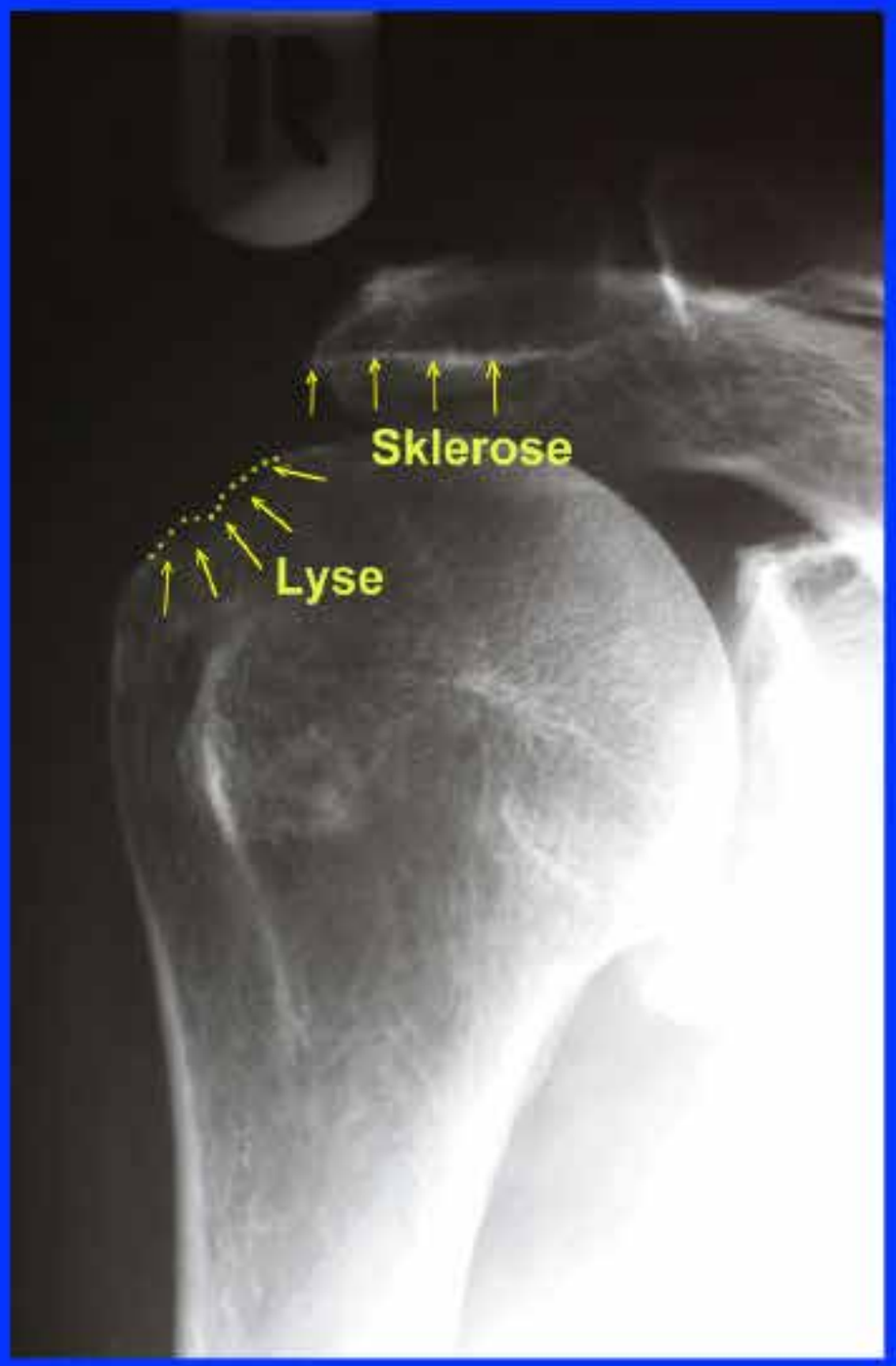

© Dr. med. Jan Burkhardt

In der Rotatorenmanschette lokalisierte haubenförmige und einen Schallschatten erzeugende echoreiche Strukturen entsprechen mit großer Wahrscheinlichkeit Kalzifikationen.

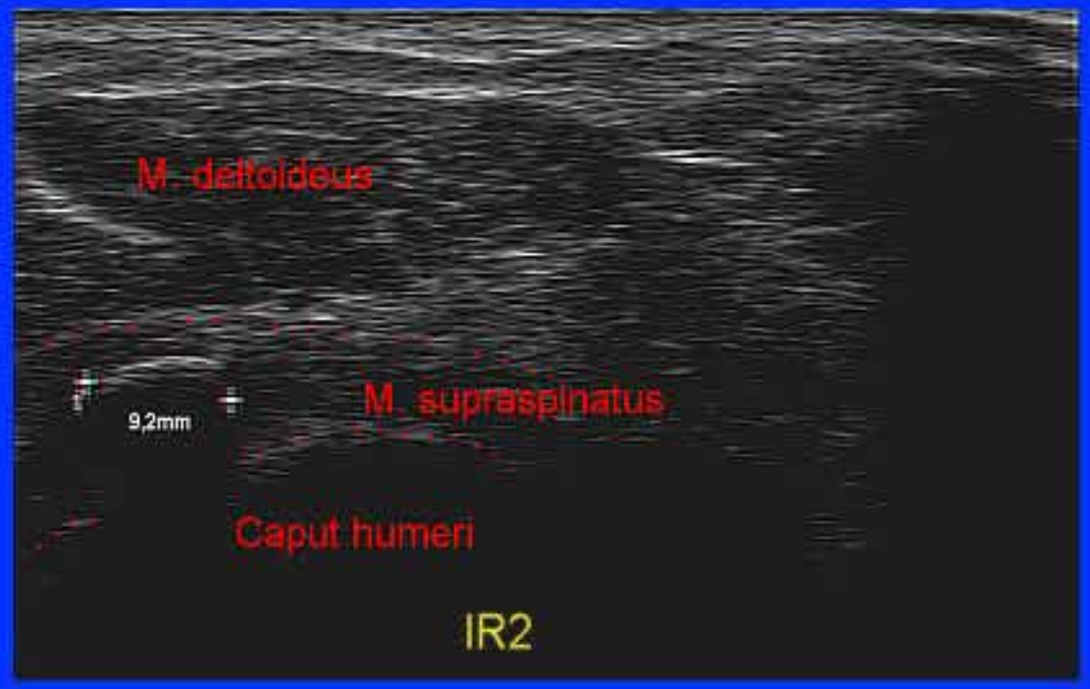

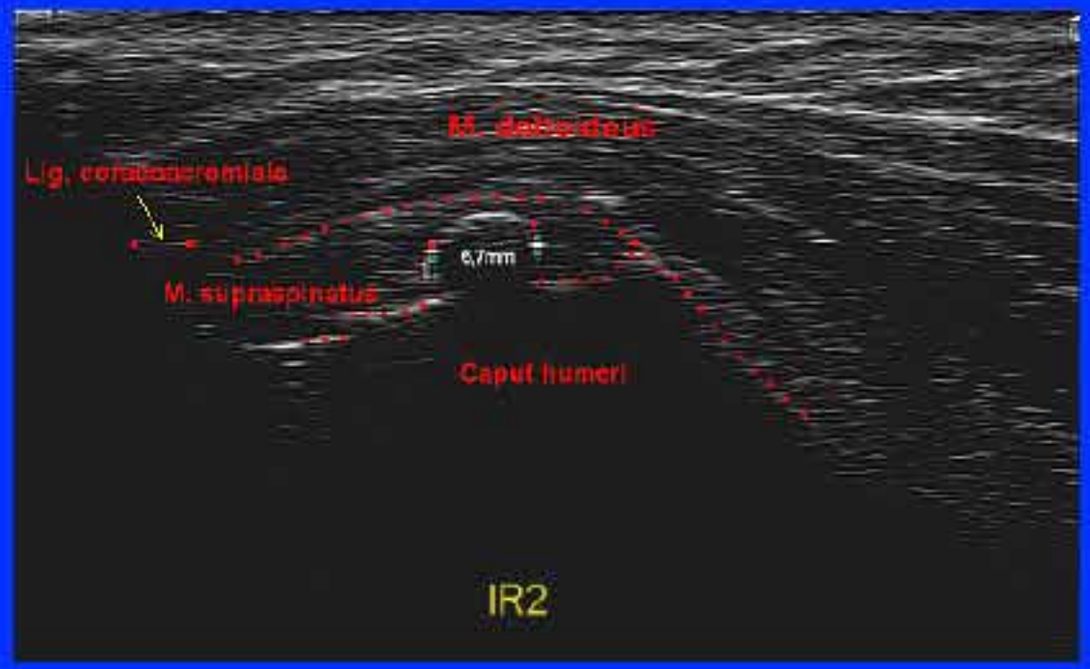

© Dr. med. Jan Burkhardt

Hier handelt es sich jedoch um einen Zustand nach
Abrißfraktur des Tuberculum majus

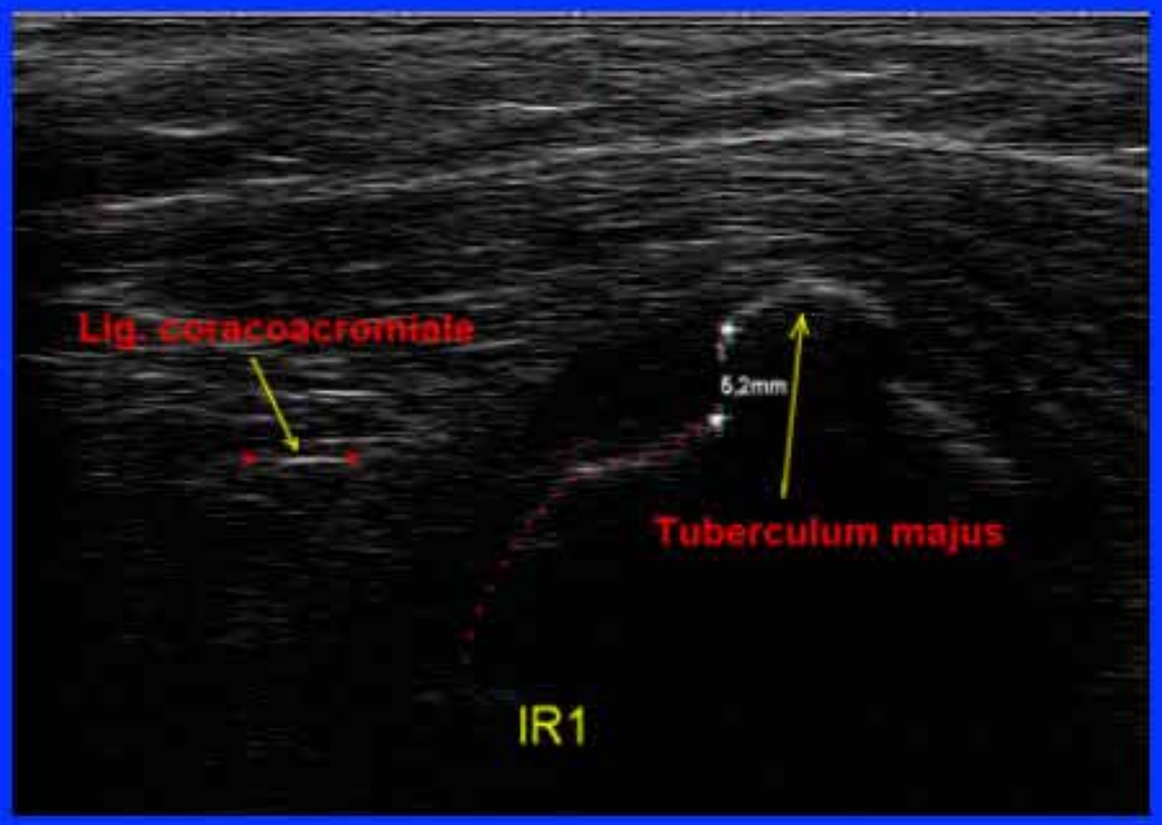

© Dr. med. Jan Burkhardt

Kalzifikationen, die im Ultraschall nicht gut dargestellt werden können, sind u. U. durch den Summationseffekt im Röntgen besser identifizierbar.

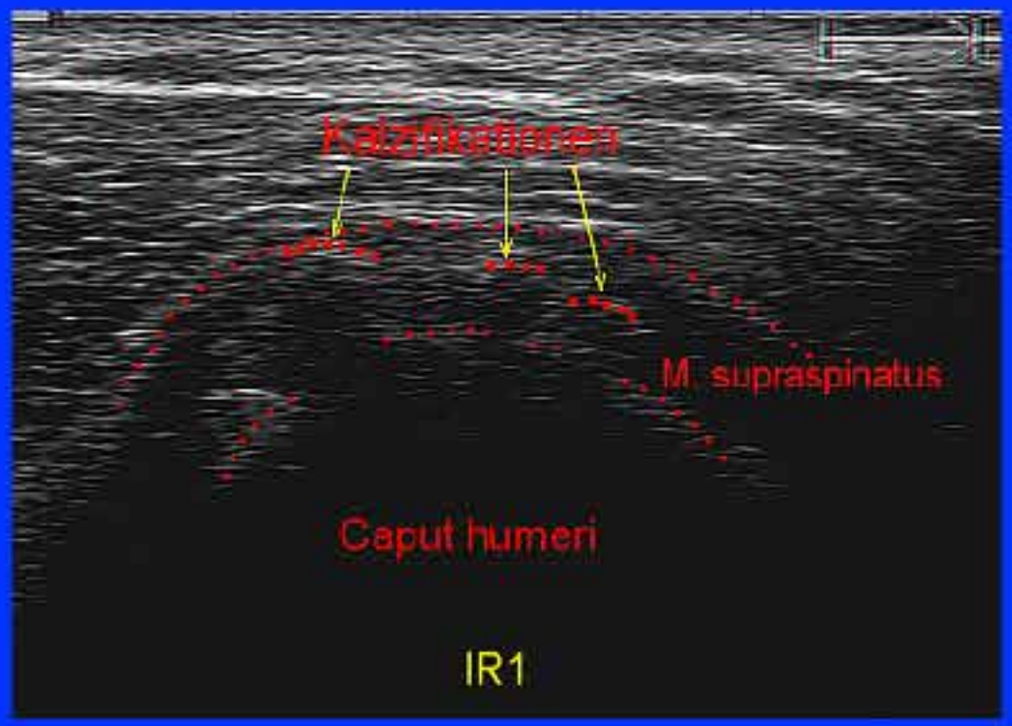

© Dr. med. Jan Burkhardt

© Dr. med. Jan Burkhardt